

2015.10.22 済生会千里病院講義

# 耳鼻咽喉・頭頸部の疼痛・腫脹を中心に



# 耳鼻咽喉科の救急疾患

- 急性感染症(外耳・中耳・鼻副鼻腔・咽喉頭・頸部)
- 外傷(側頭骨・鼻骨・顎顔面・頸部)
- 異物(外耳道・鼻腔・咽頭・食道)
  
- めまい(末梢性・中枢性)
- 鼻出血(静脈性・動脈性/局所性・症候性)

# 疼痛・腫脹を伴う耳鼻咽喉科疾患

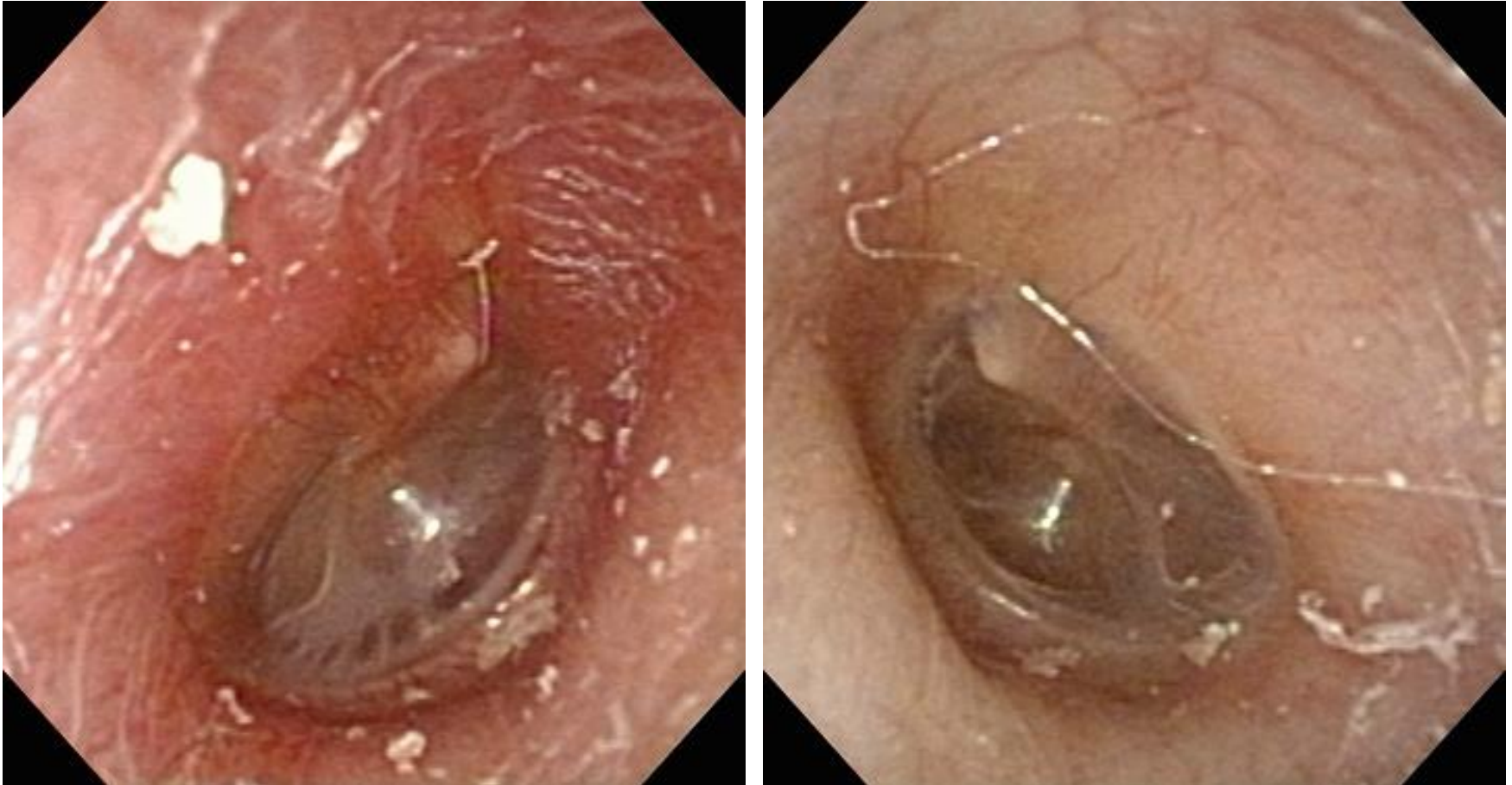
- 感染症 (外耳・中耳・咽喉頭・頸部)
- 外傷 (中耳・側頭骨・鼻骨・顎顔面・頸部)
- 異物 (外耳道・鼻腔・咽頭・食道)
- 結石 (耳下腺・顎下腺・扁桃)
  
- 嚢胞性疾患 (耳介周囲・副鼻腔・口腔底・喉頭)
- 腫瘍 (耳・唾液腺・口腔・咽喉頭・食道・甲状腺)

## 耳垢で鼓膜の観察不能でも 中耳炎と外耳炎は鑑別できる？

- 耳痛の9割は中耳炎と外耳炎
- 先行する感冒症状があれば中耳炎
- 成人では強い擤鼻(かんび)の後に中耳炎
- 耳介牽引、耳珠圧迫で痛みがあれば外耳炎
- 中耳炎は冬、外耳炎は夏の疾患
- 痒みが先行すれば外耳炎(特に真菌性)

# 右外耳炎

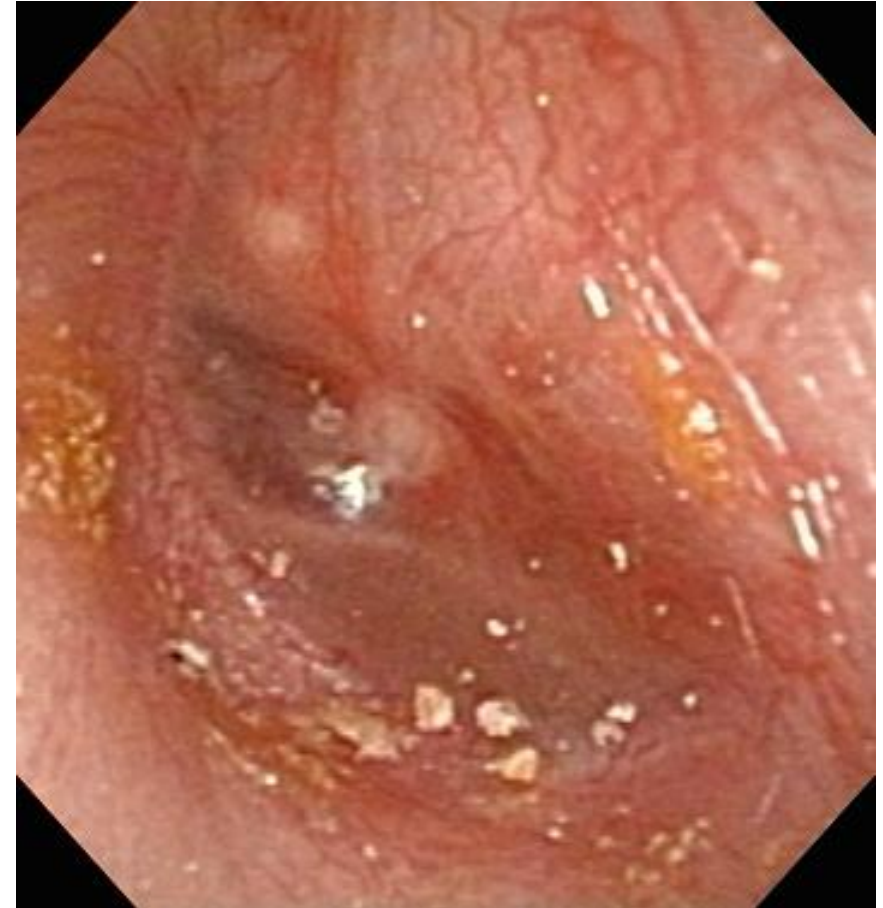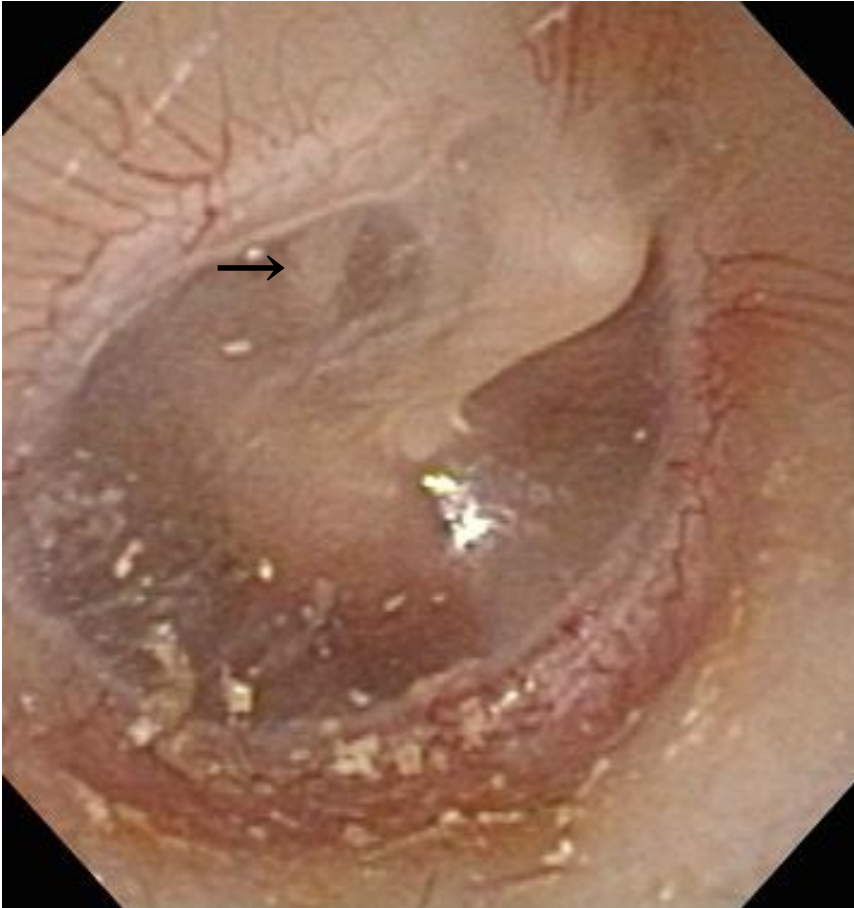20100916 33777



35歳 女性 アトピー性皮膚炎合併  
発赤は外耳道が主体 耳介牽引痛・耳珠圧迫痛(+)

# 左急性中耳炎

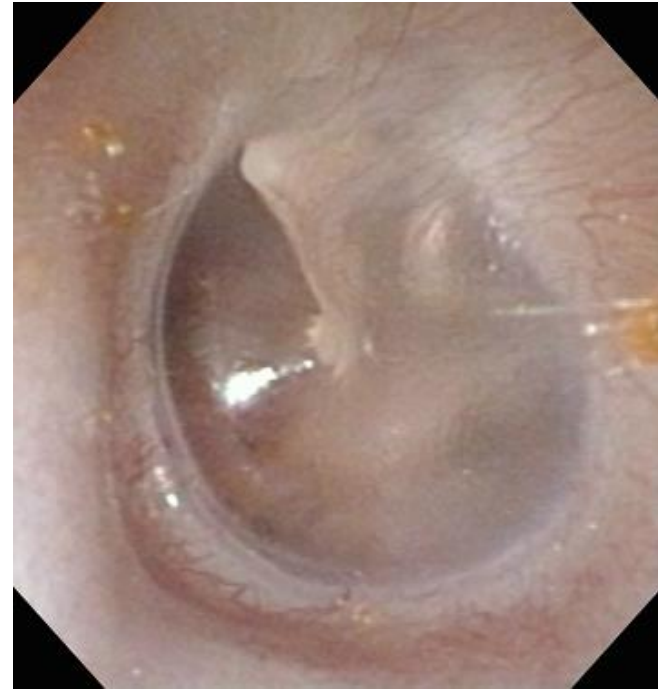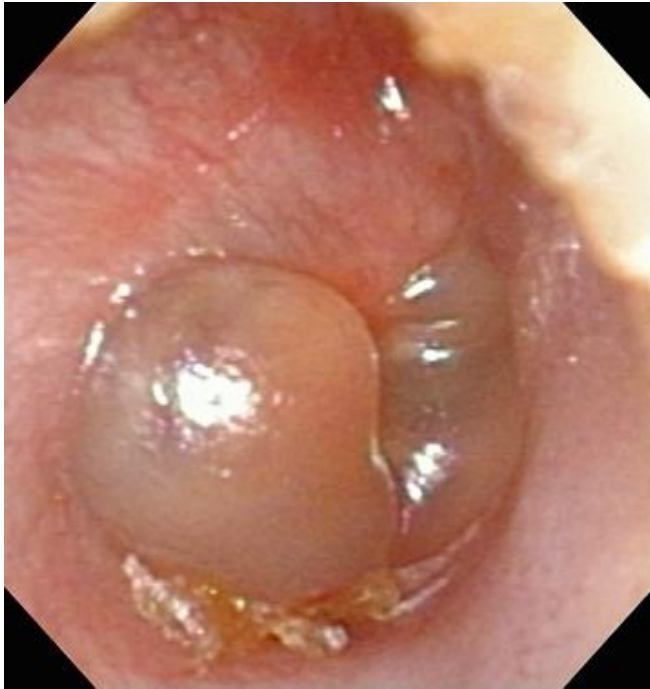20100419 28785



3歳11ヶ月 男児 深夜の左耳痛 膿性鼻汁を合併  
発赤は鼓膜・中耳が主体 耳介牽引痛・耳珠圧迫痛(一)



# 右急性中耳炎

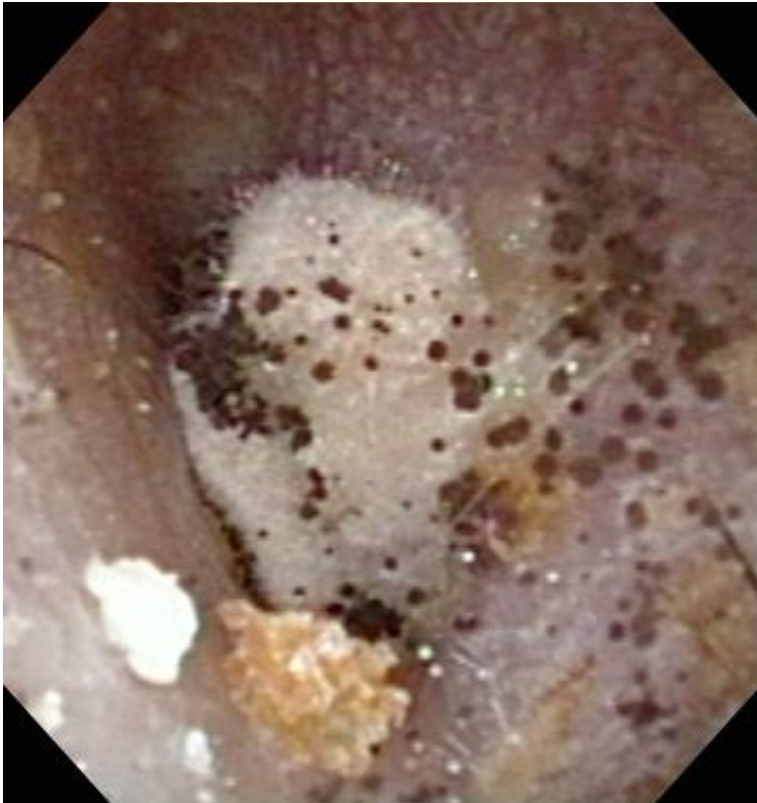

20130909

鼓膜の膨隆発赤と水胞形成

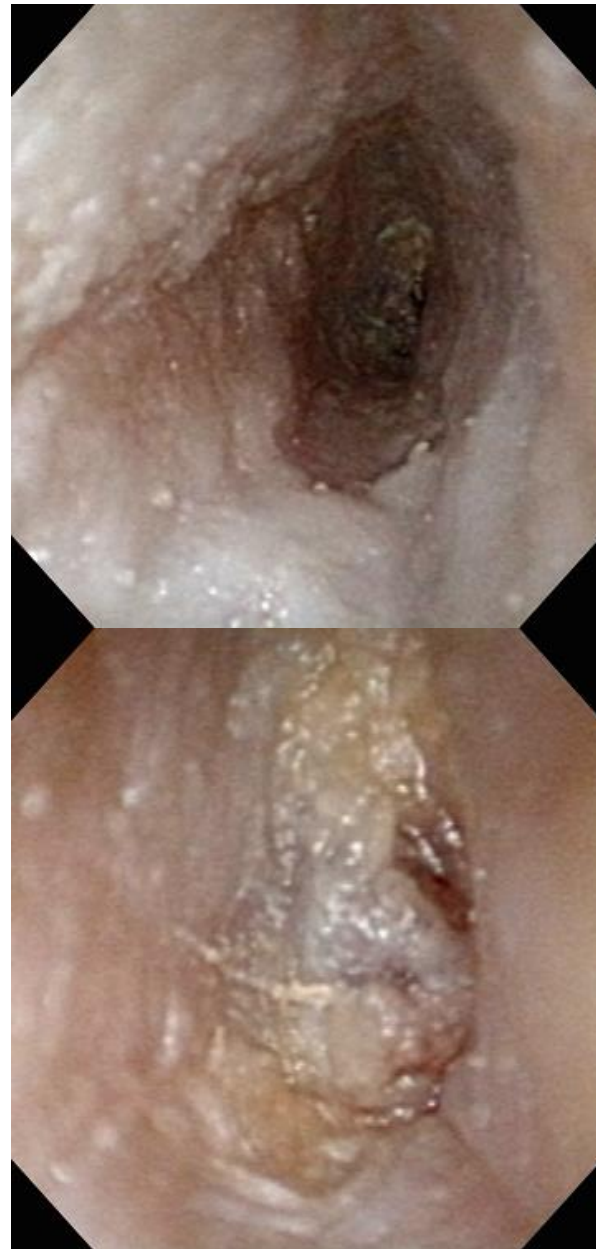# 左外耳道真菌症

67歳男性 エンペシド点耳で軽快



20120913 37913

75歳男性  
 長年の耳掻きによる  
 慢性外耳炎の急性増悪

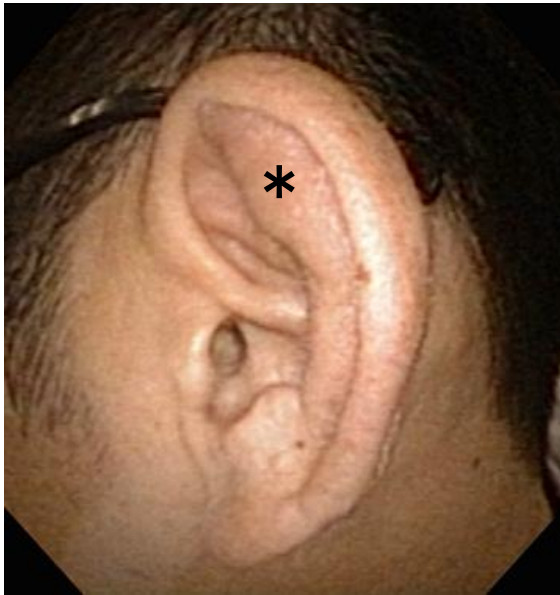

20090626 21357

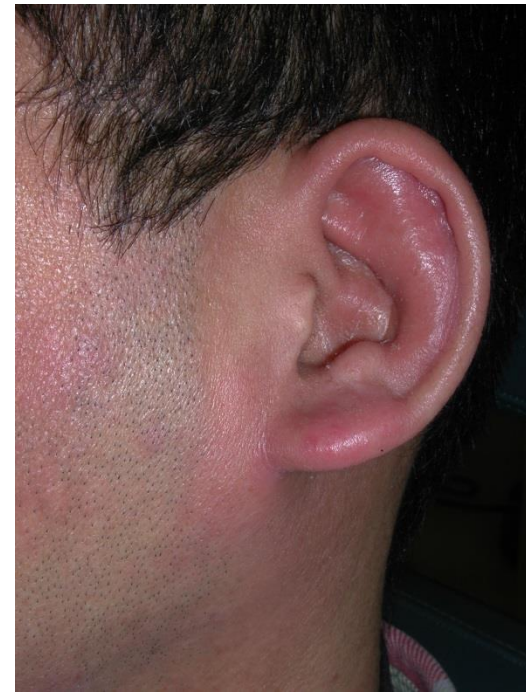

# 他の耳痛を生じる疾患

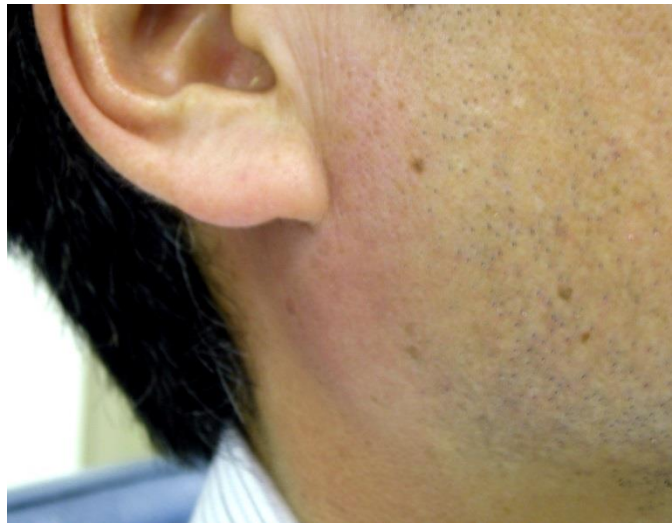- 顎関節症（顎関節の圧痛を確認）
- 耳下腺炎（反復性、流行性、化膿性、唾石）
- 耳神経痛（瞬間的疼痛が反復、数日で軽快）
- 咽頭からの放散痛（必ず咽頭痛を伴う）
- 顔面神経麻痺の初発症状（ベル麻痺、耳帯状疱疹）
- リンパ節炎（耳後部、耳下部、耳前部）
- 先天性耳瘻孔化膿症（若年者）
- 過長茎状突起（高齢者）
- 有生異物（1階畳の間で直布団敷き）



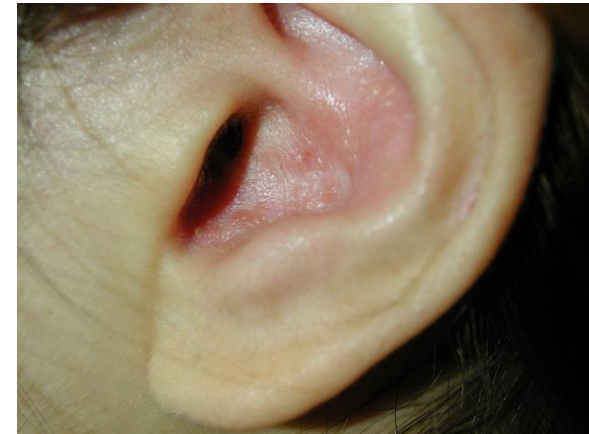耳介血腫



左耳介蜂窩織炎

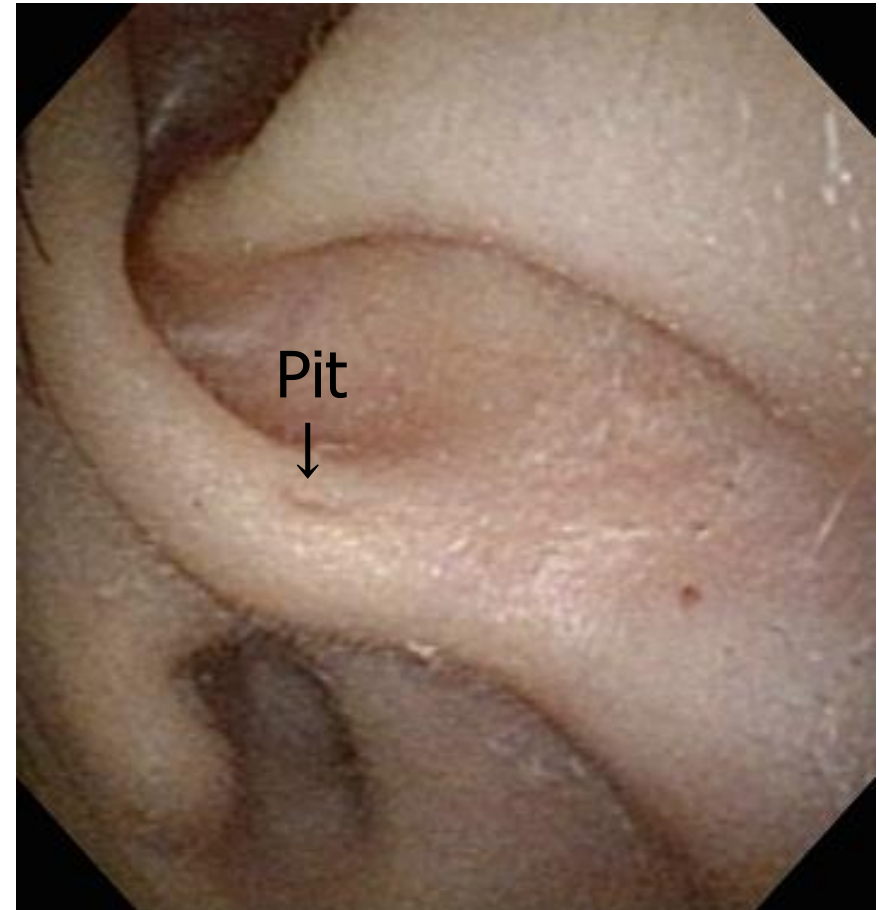
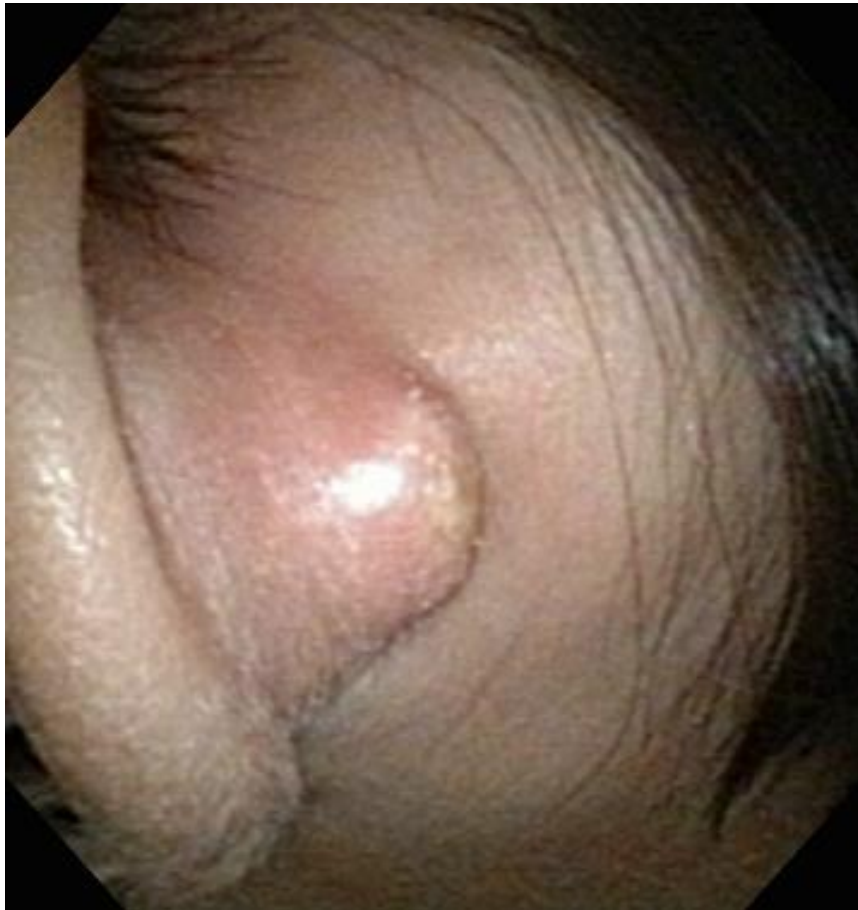

右急性化膿性耳下腺炎



左耳带状疱疹

# 左先天性耳瘻孔化膿症

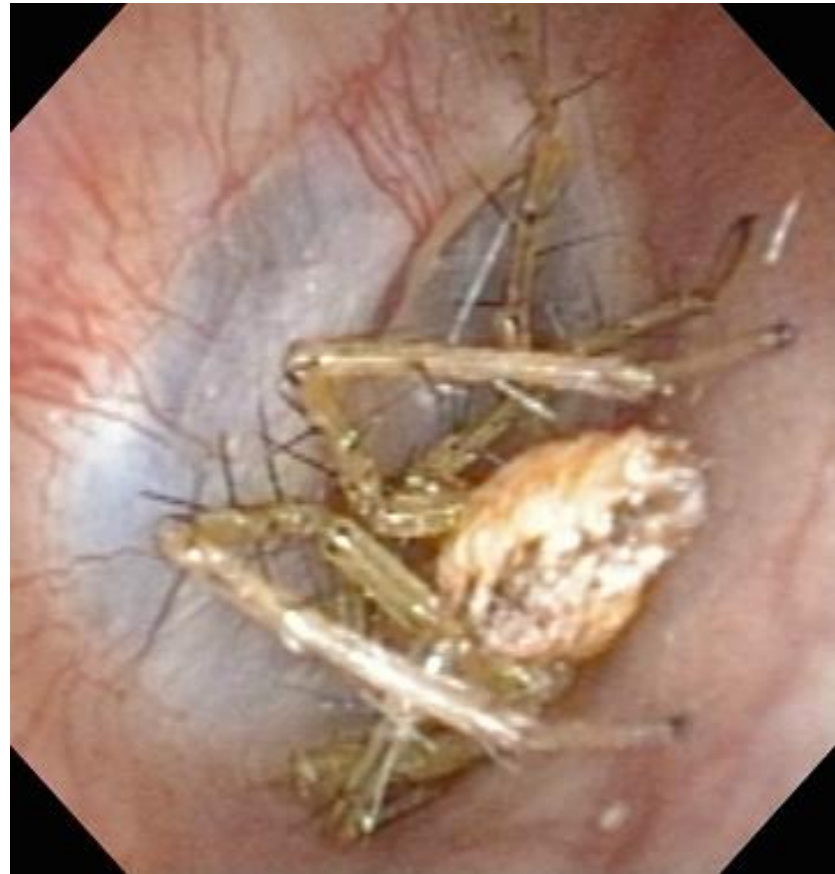

20101022 28840

**2歳11ヶ月男児 切開排膿時、膿汁中にDebrisを確認**

# 外耳道有生異物

- 就寝中に侵入
- 不定期に生じる耳痛や異音
- ゴキブリ・ガ・クモ・小甲虫など
- 吸引管で除去



20130604

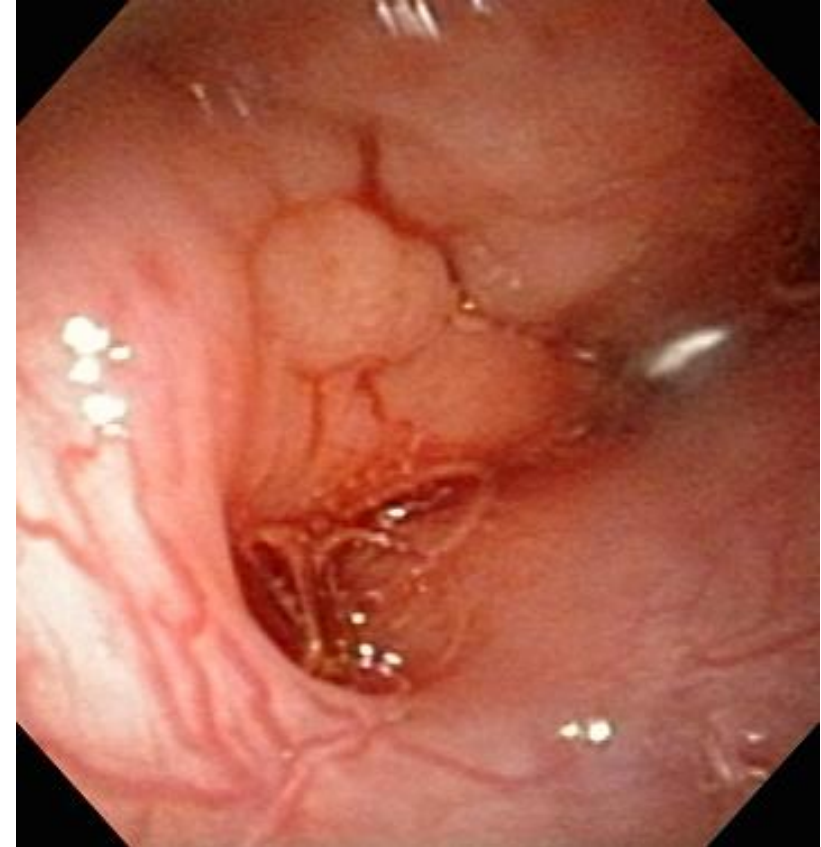
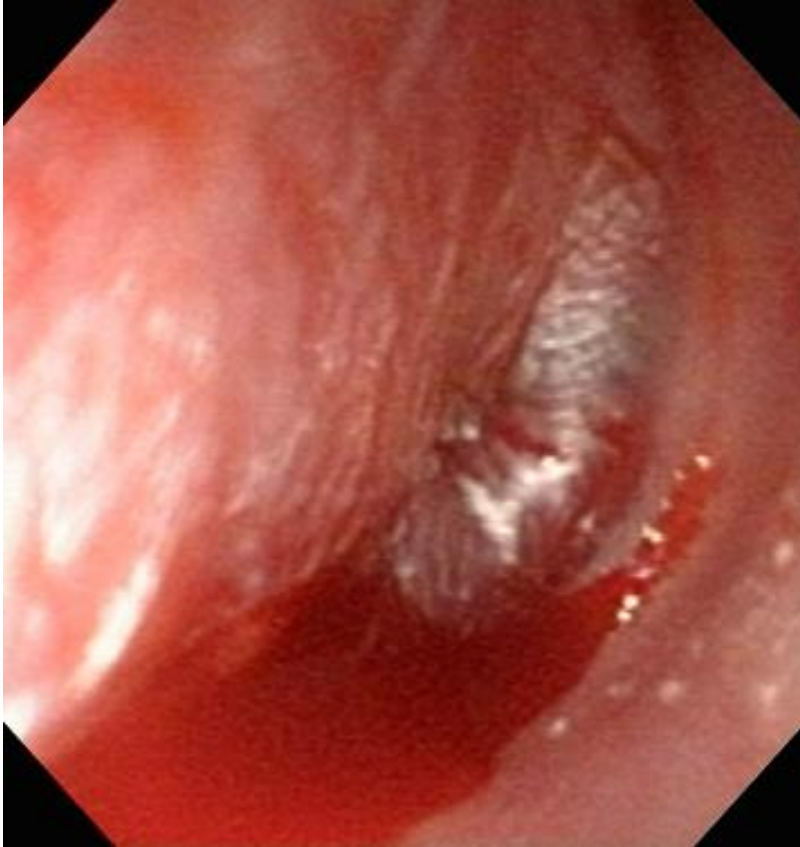# 外来での側頭骨骨折の診断

- 外耳道骨部の段差、出血、鼓膜変形
- 中耳出血（鼓室内出血hemotympanum）
- 耳管咽頭口からの出血
- 耳介後部皮下溢血斑（Battle's sign）
- 難聴・耳鳴・眩暈・顔面神経麻痺の有無  
→縦骨折か横骨折かの見当をつける
- 顔面神経麻痺や眩暈があれば可及的速やかに耳鼻科へconsult！



# 右側頭骨骨折

20100807 33608



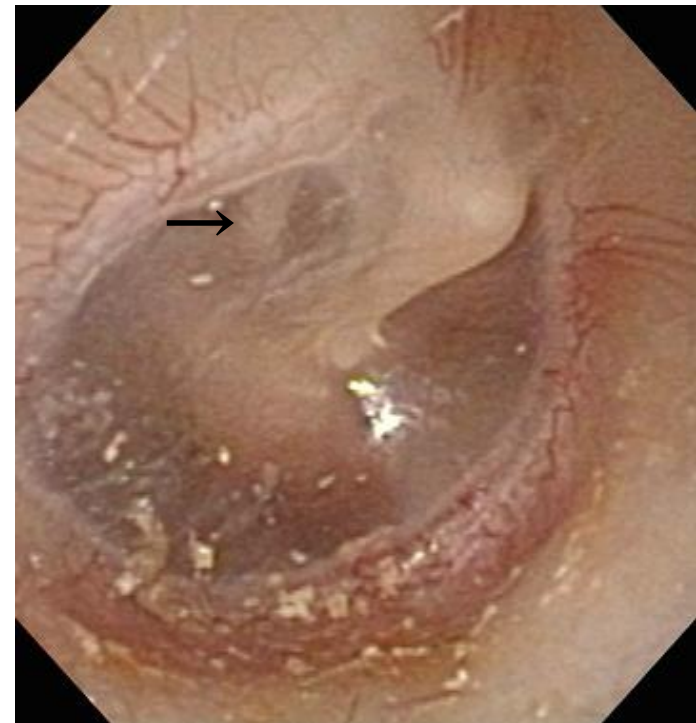2歳0ヶ月 女児

外耳道後壁の腫脹と出血

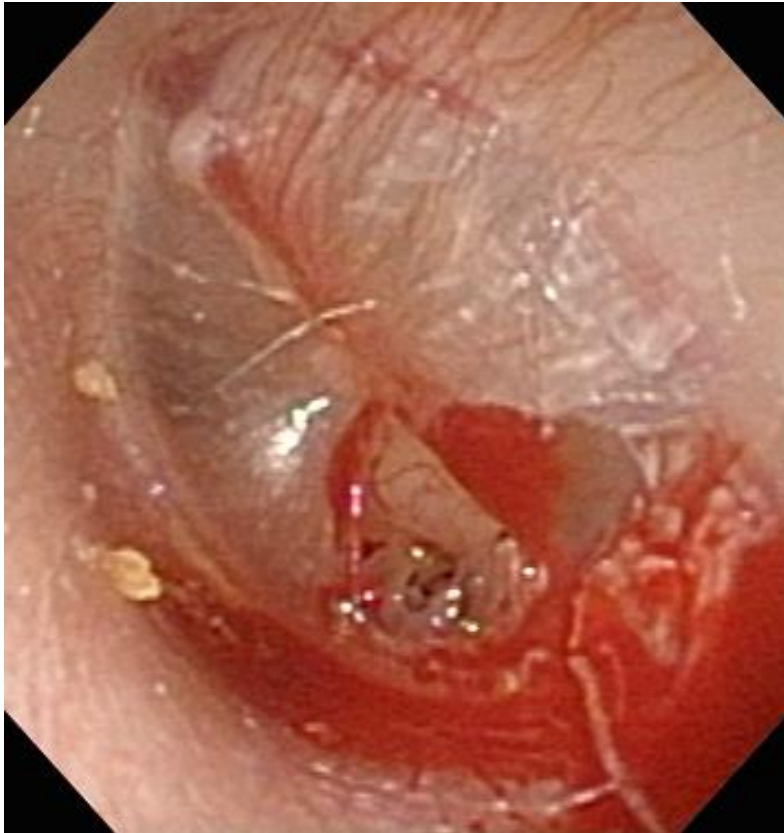右耳管咽頭口からの出血

# 外傷性鼓膜穿孔と外耳道外傷

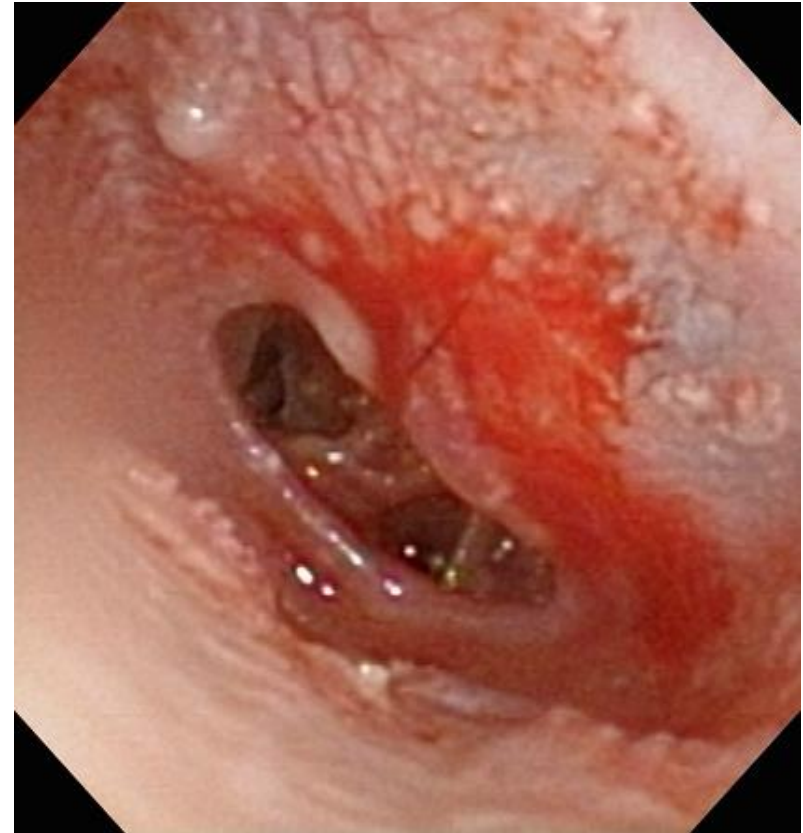- 耳鳴があれば感音難聴の可能性あり
- 耳小骨離断の有無を確認（特にIS joint→）
- 感染がない場合、処置は一切しない
- 感染（耳漏）を伴う場合は抗菌剤投与



# 左外傷性鼓膜穿孔(1)

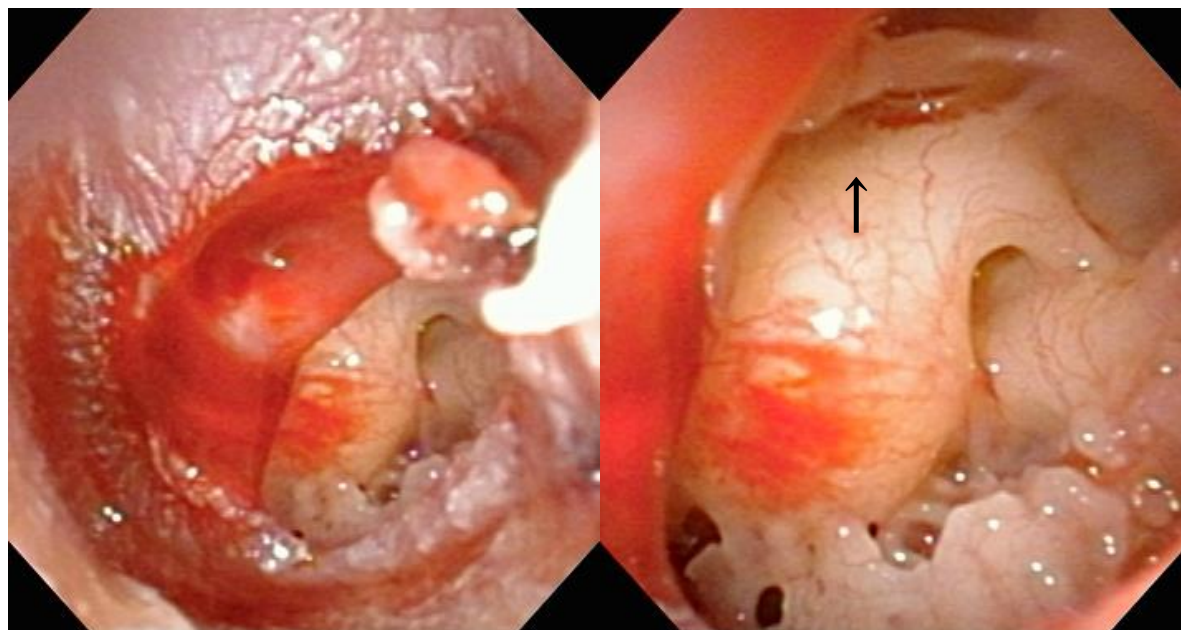


9歳男性 体温計で突かれた  
感染(一)



30歳女性 平手打ちによる  
入浴後に感染(+)

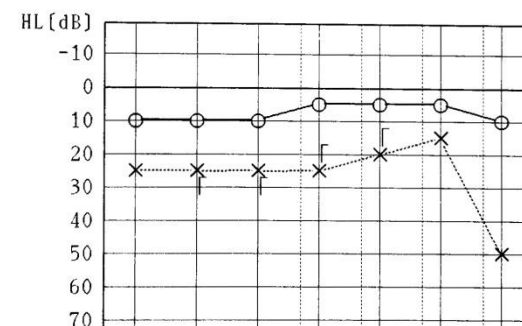
# 左外傷性鼓膜穿孔(2)



2013 10 23 40486

NAME[ ] AGE[ 36 ] SEX[ M : ♂ ] 13/10/23

A U D I O G R A M



36歳女性 綿棒で突いた 耳鳴(+)

# 所見がない場合の耳痛の対応

- 炎症所見がない痛みの場合、神経痛、顎関節症、顔面神経麻痺の前駆症状を考える
- 耳が痛いと訴えるが外耳、中耳に炎症所見がない場合、必ず耳下部と顎関節の触診を！
- 内耳疾患のみでは疼痛は生じない



# 鼻性の顔面痛・頭痛・眼痛

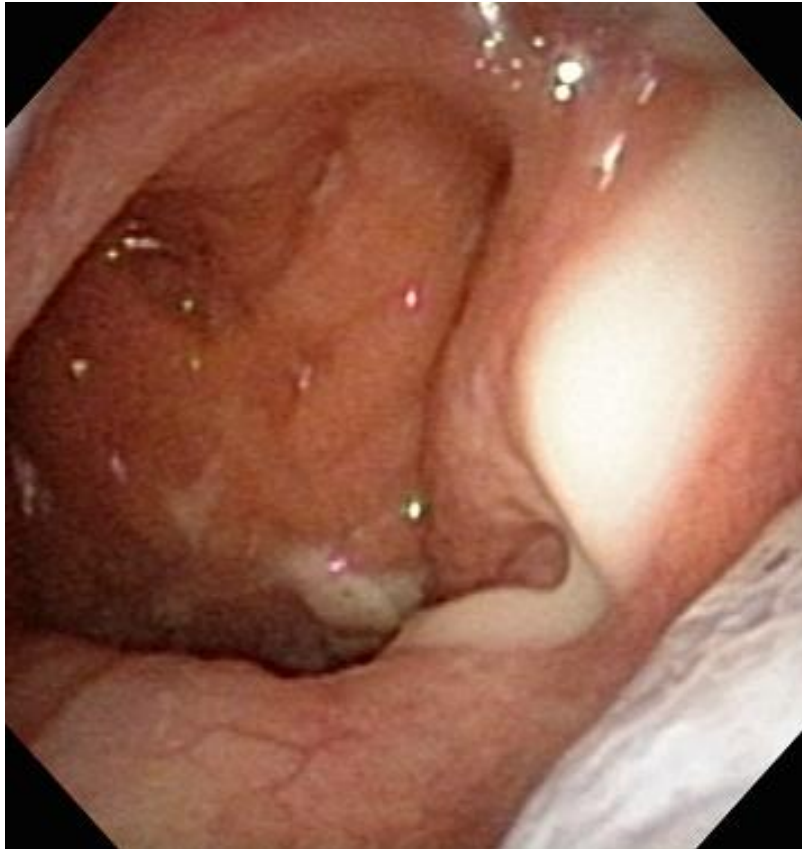- 妊婦の頬部痛は急性副鼻腔炎を考慮
- 成人発症の片側副鼻腔炎は上顎癌の除外を
- 頬部痛・圧痛、上顎歯痛 → 上顎洞炎
- 眼窩痛、鼻声 → 篩骨洞炎
- 前頭痛・圧痛 → 前頭洞炎
- 頭痛、頭重感 → 蝶形骨洞炎
- 齲歯の増悪、根管処置後 → 歯性上顎洞炎
- 炎症所見がない場合、鼻粘膜接触点頭痛も考慮

# 鼻粘膜接触点頭痛

## Mucosal Contact Point Headache

- 眼窩周囲、内眼角、側頭頰部領域の間欠的痛み
- 副鼻腔炎の所見がない
- 鼻粘膜うっ血の変化に応じて頭痛が変化する
- 鼻粘膜を表面麻酔すると5分以内に頭痛が消失
- CTまたは内視鏡で鼻粘膜接触点を認める
- 手術により頭痛が消失すれば診断が確定
- 粘膜接触があってもすべてが頭痛を起こす訳ではない

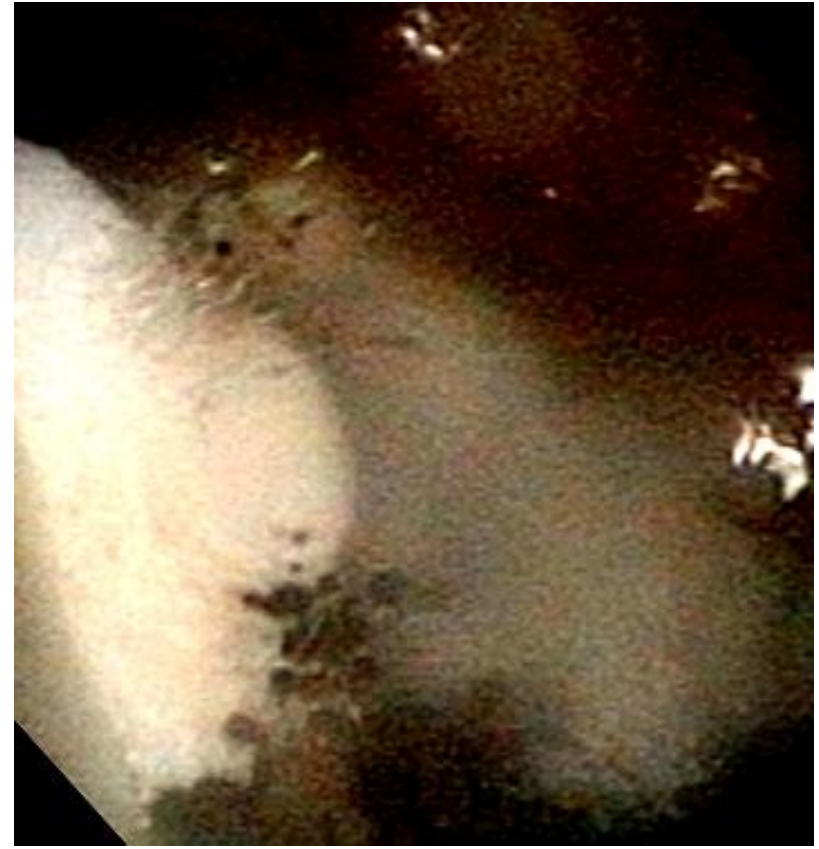
## 両側急性上顎洞炎に伴う後鼻漏



20100826 33696

24歳女性 頭痛、頬部痛で受診  
鼻汁の悪臭を伴うことが多い

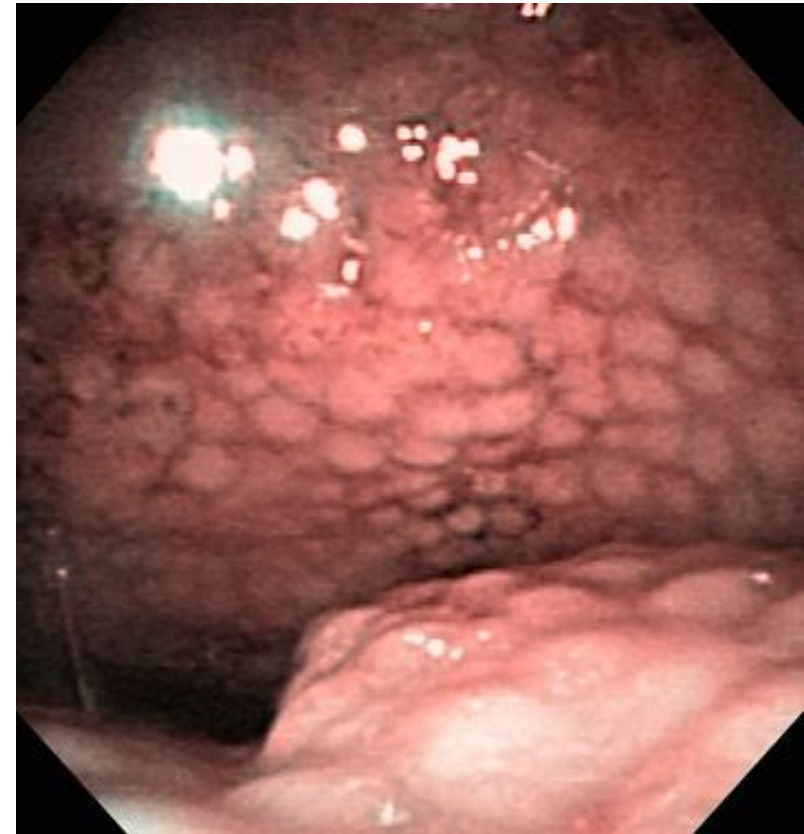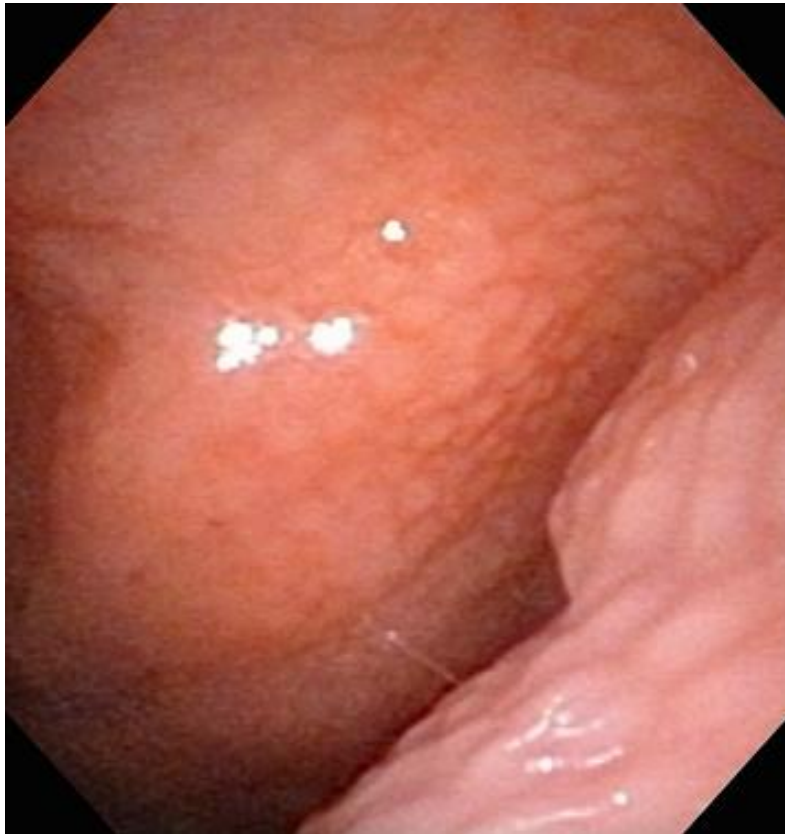## 左上顎洞真菌症



20100910 33625

71歳女性 左鼻～左眼痛で  
受診 鼻汁の悪臭はあまりない

# 慢性上咽頭炎…不定愁訴の“デパート”



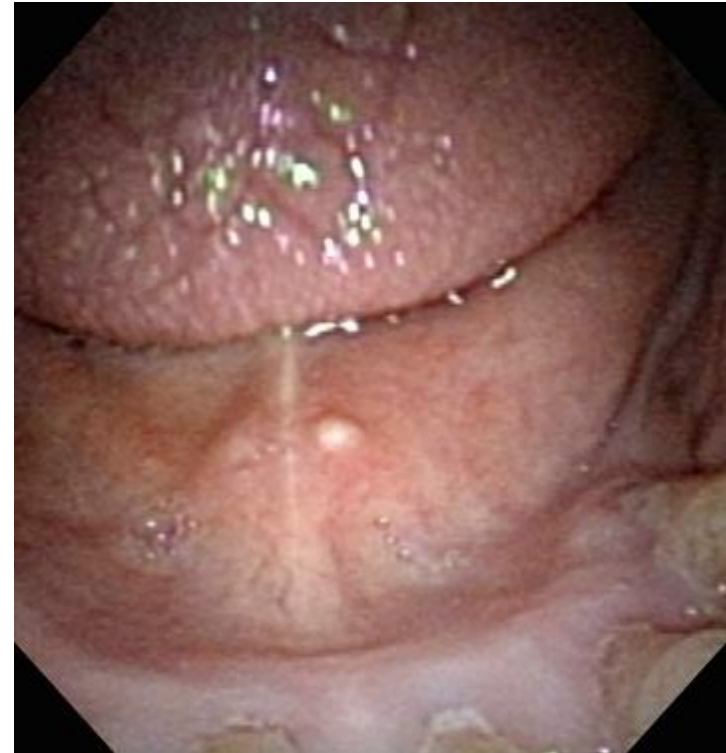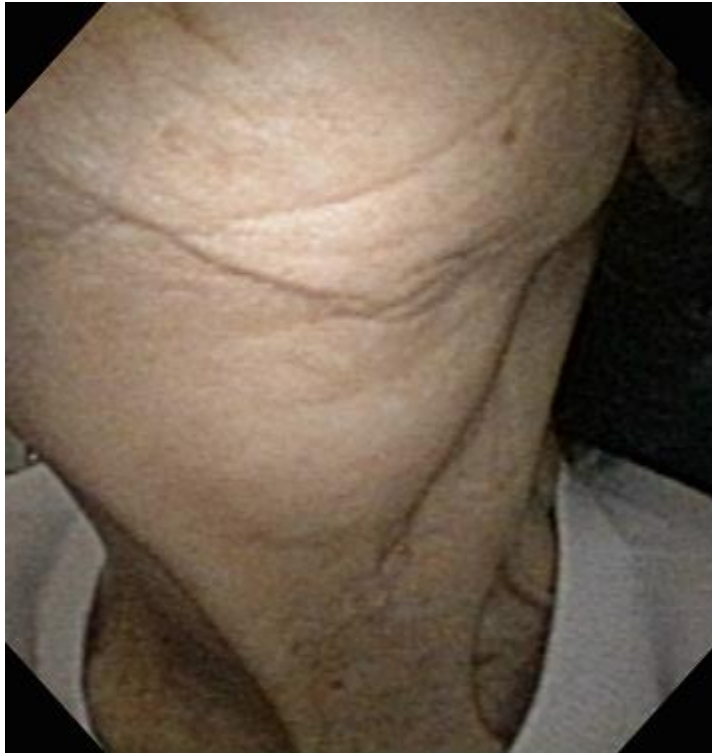20081117 25092

62歳女性 耳鳴で受診 左滲出性中耳炎を合併

**Silent Area**として頭痛、頭重感、倦怠感、肩こり、鼻閉感、後鼻漏、鼻と咽の間の疼痛・違和感、咽の乾燥感、耳閉感、耳鳴り、めまい等の不定愁訴をひきおこす

# 左顎下腺唾石症

20100930 32565

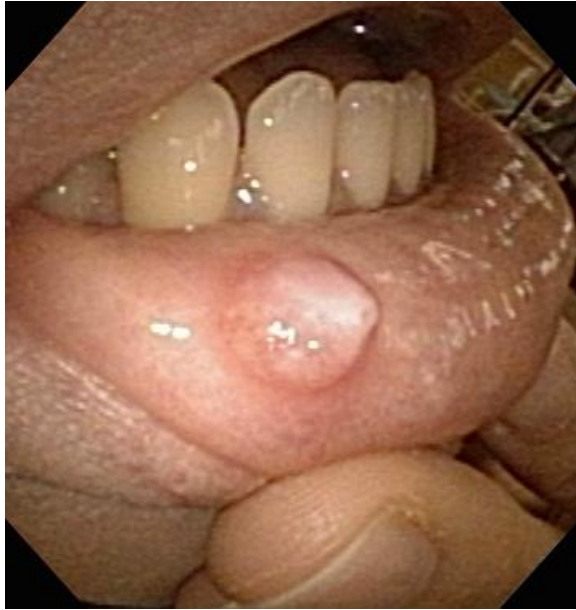

91歳女性 左顎下部の腫脹・圧痛を訴える  
嵌頓結石は数日後に自然排出

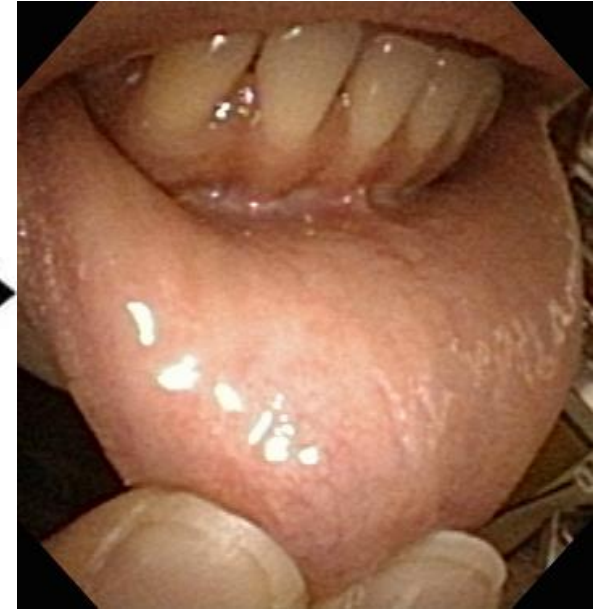
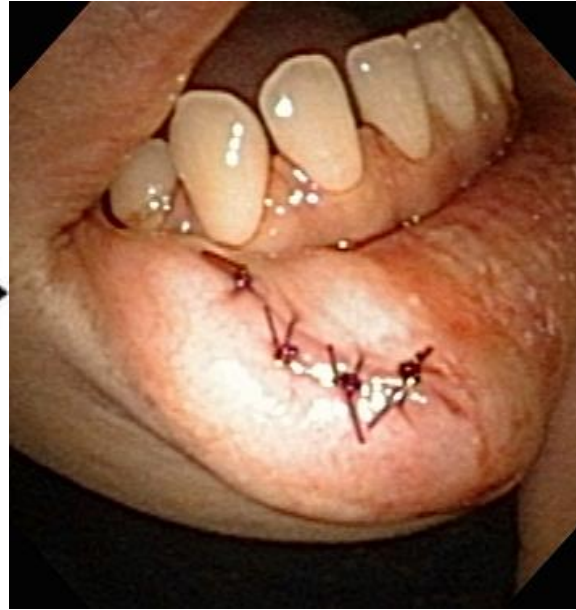
# 下口唇粘液嚢胞

31歳女性 下口唇を強く噛んでから腫大

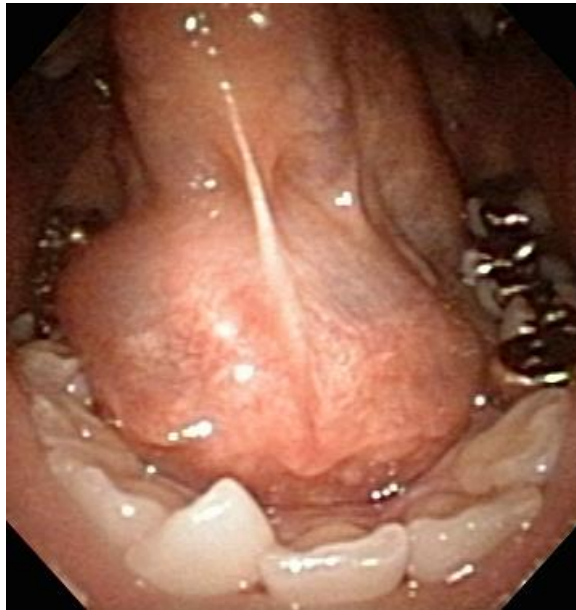


20090909 31535

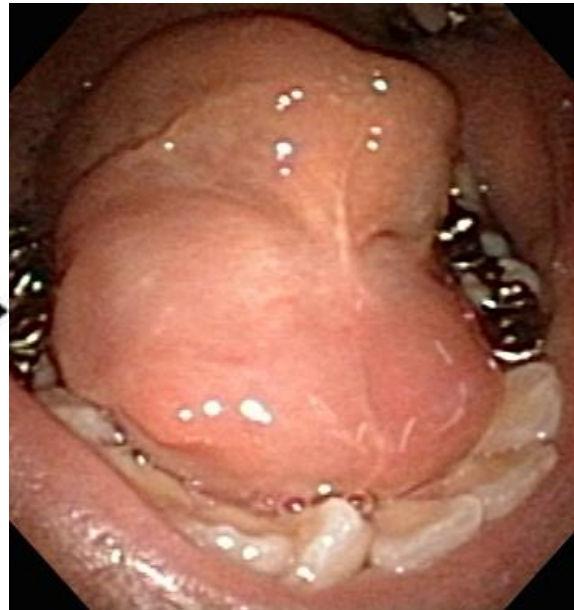

20100302 31535

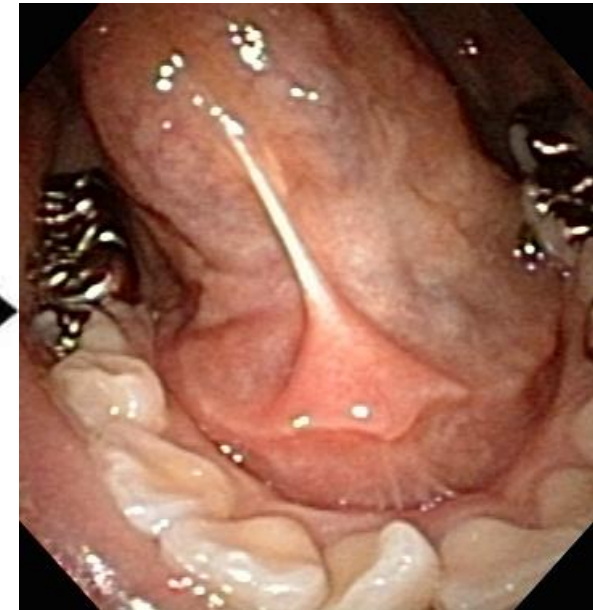# 巨大舌下型ガマ腫



20100428 33012



20100517 33012



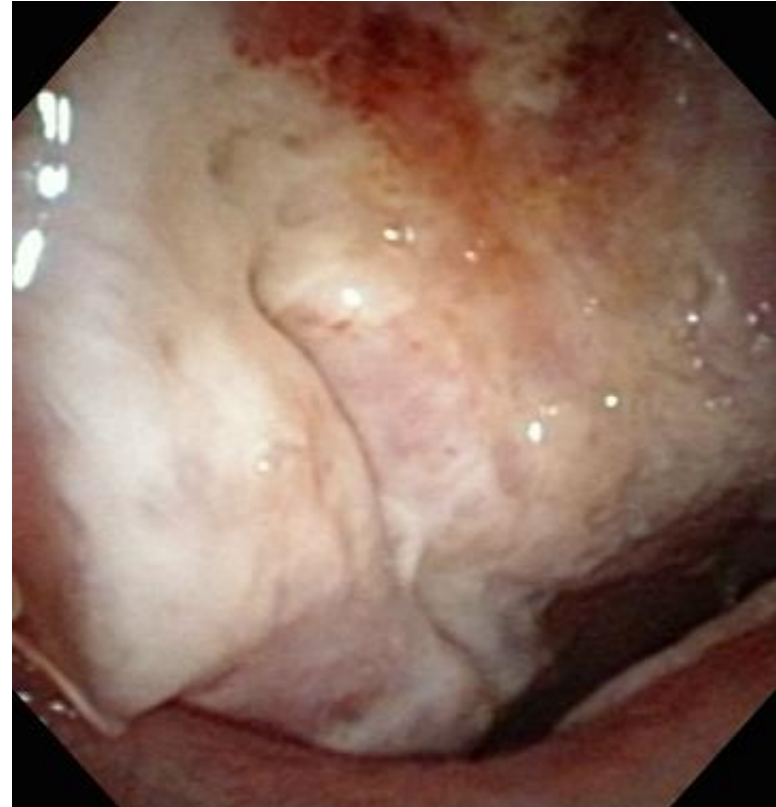20100826 33012

39歳女性  
手術では治癒困難  
と考えられた

**OK-432局所注入で縮小**

# 急性化膿性上咽頭炎

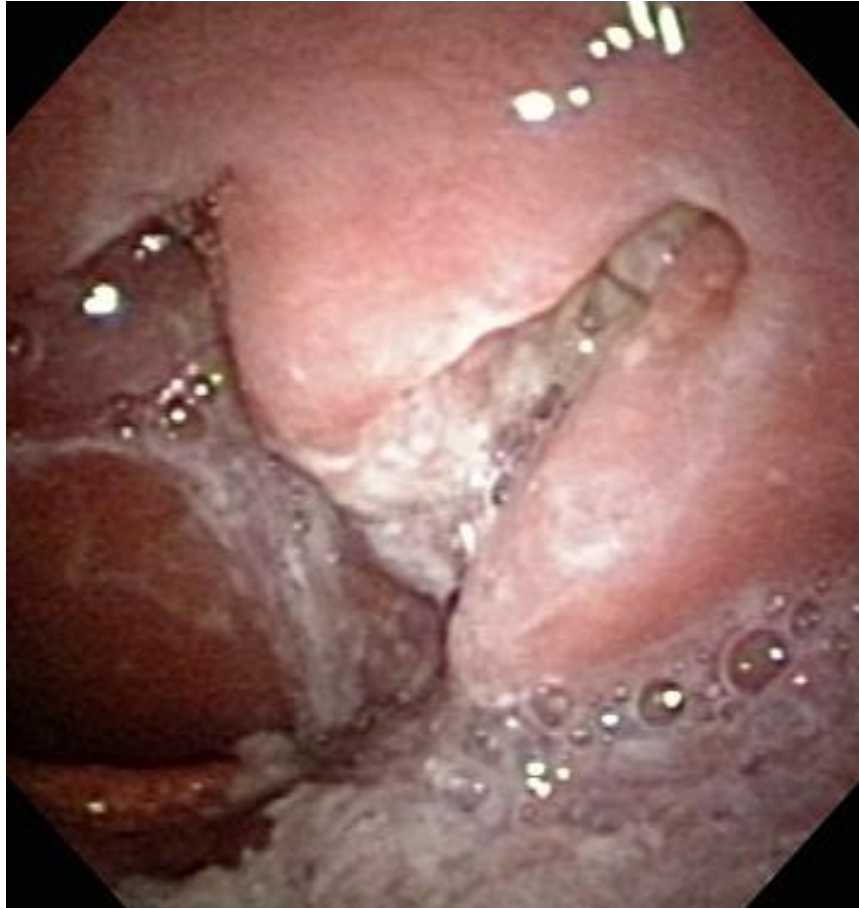- 上咽頭のみに限局する偽膜
- 高熱と強い咽頭痛・耳への放散痛
- 浮腫はわずか
- 若年者と高年齢者ではまれ
- 偽膜の吸引除去が有効



47歳女性 当院従業員 上咽頭に著明な偽膜



# 左急性扁桃炎

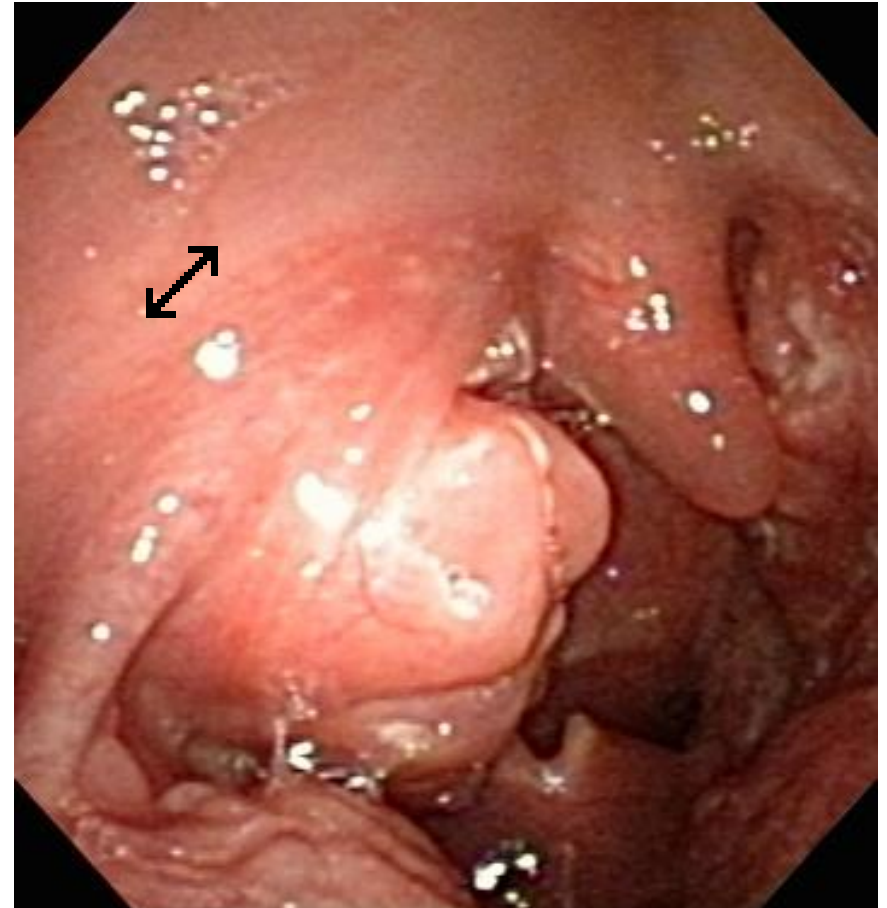


20090318

結核や悪性腫瘍と紛らわしい

# 右扁桃周囲膿瘍

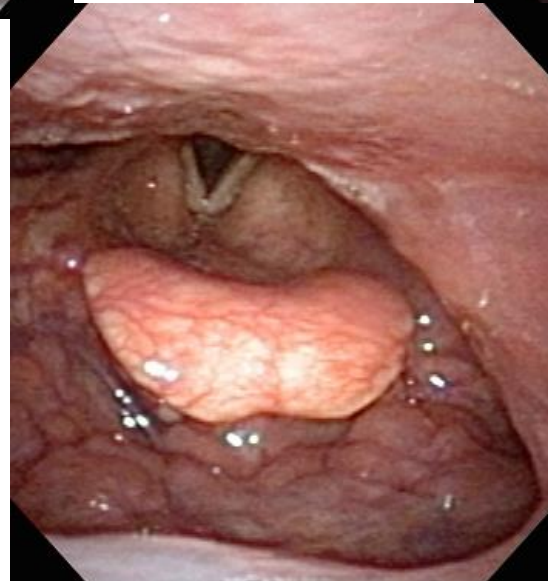
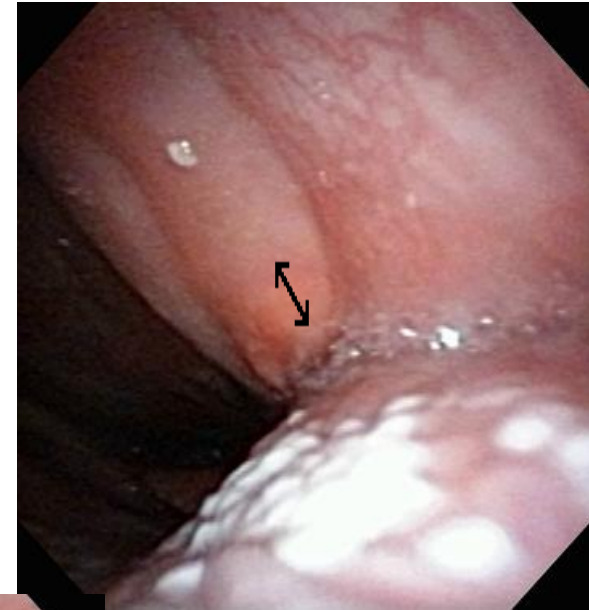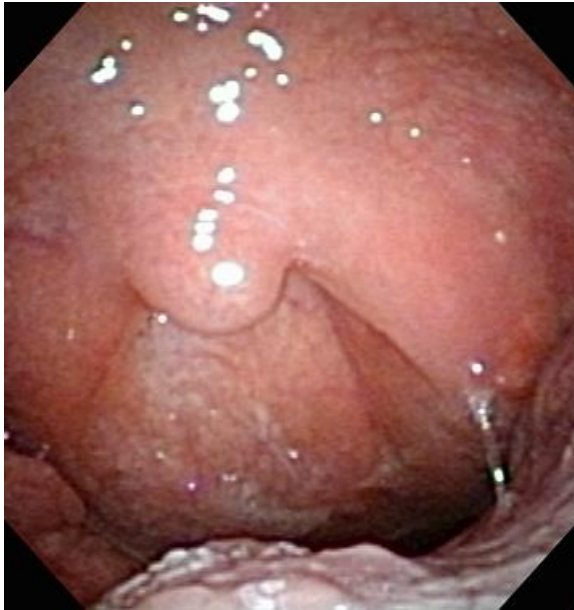31歳男性 3回目の発症



20090903 27654

右軟口蓋が腫脹し  
口蓋垂が左へ変位

# 左扁桃周囲膿瘍

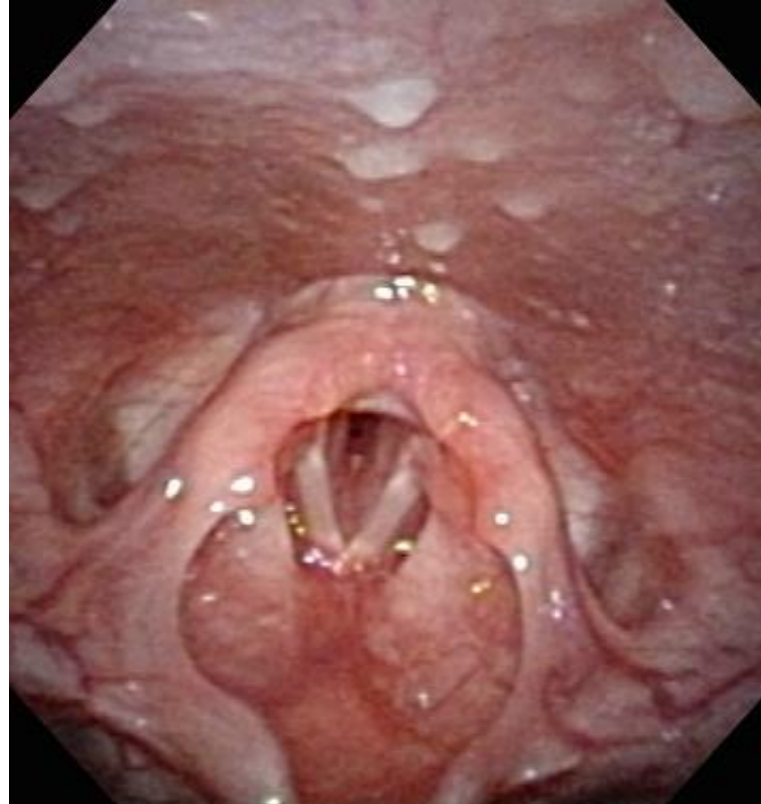

64歳男性 咽頭痛、  
嚥下困難、発熱で  
受診

呼吸困難はなし



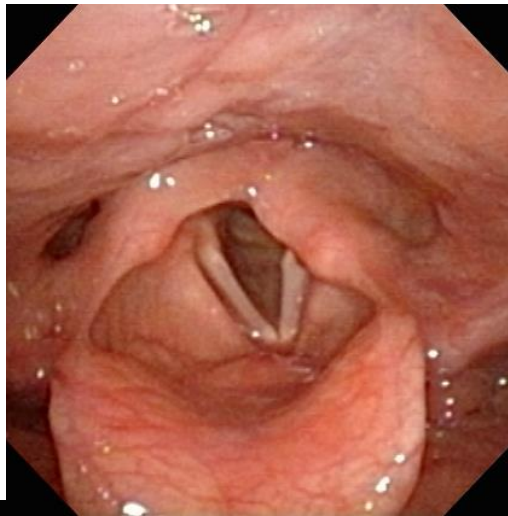
# 小児のクループ（声門下浮腫）



20101006 30371

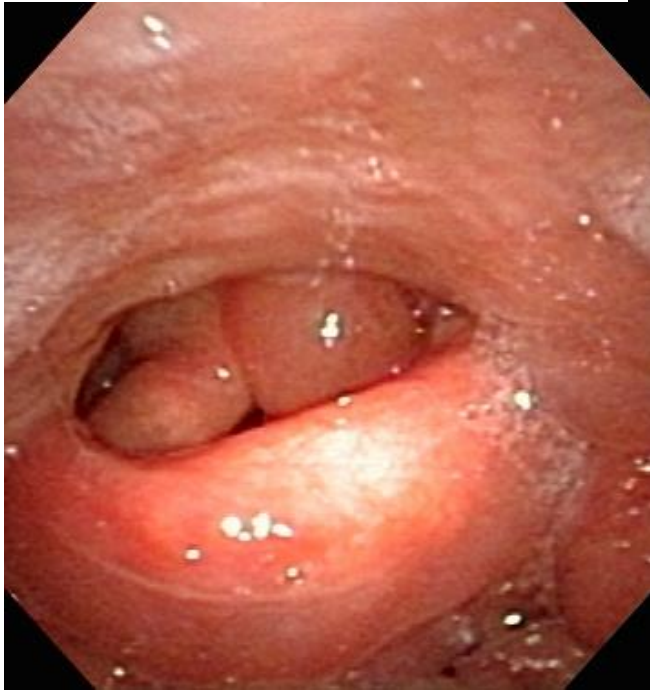**2歳3ヶ月 男児 呼吸困難で受診  
発熱・咽頭痛なし 咳・喘鳴あり。  
全肺野から同じ喘鳴が聴取される**

正常



急性喉頭蓋炎

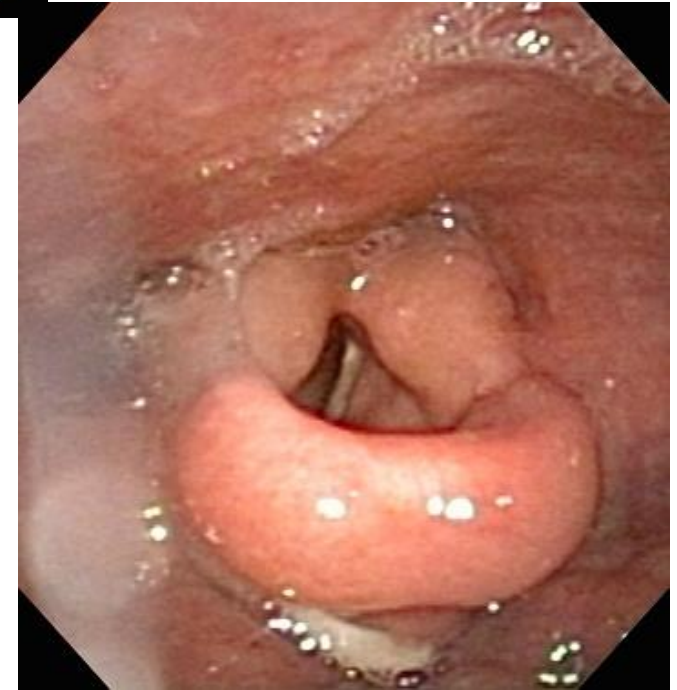
急性喉頭蓋炎



72歳女性

嚥下痛強 体温37.5度

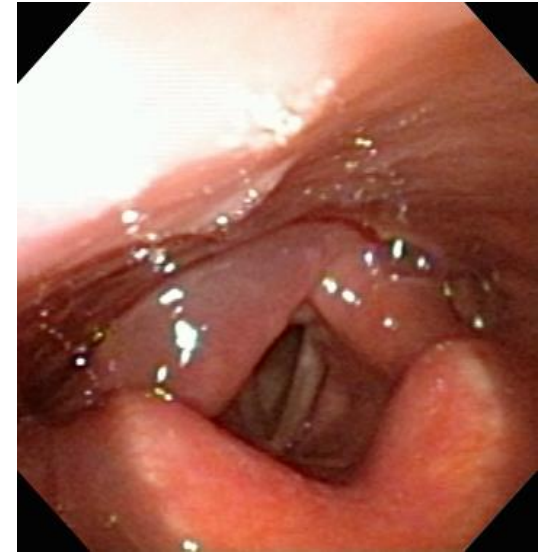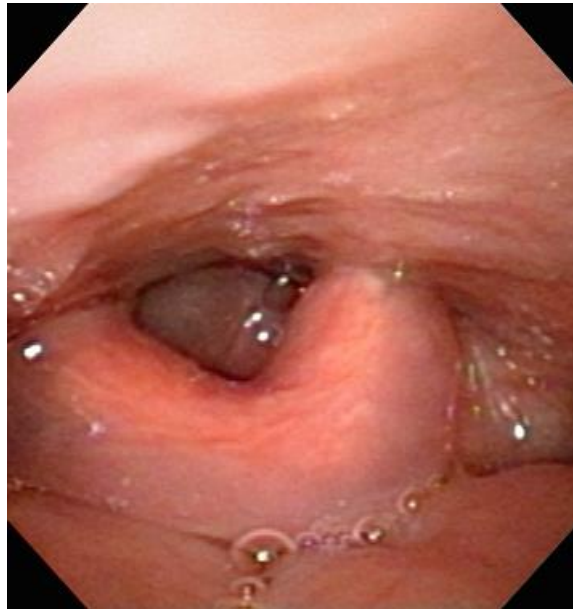
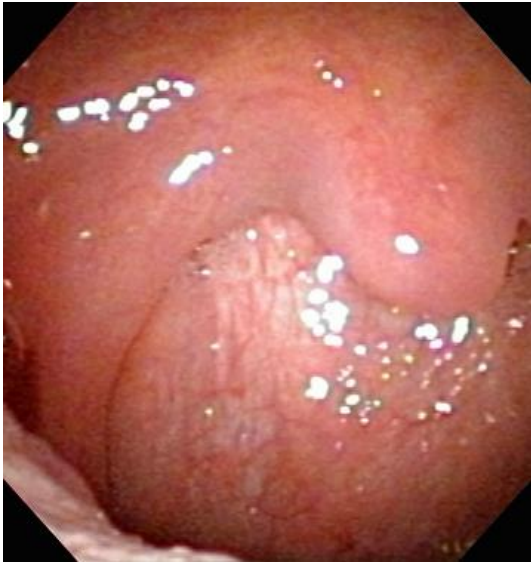2015/10/22



56歳女性

嚥下困難 体温39度

# 急性喉頭蓋炎、咽喉頭浮腫



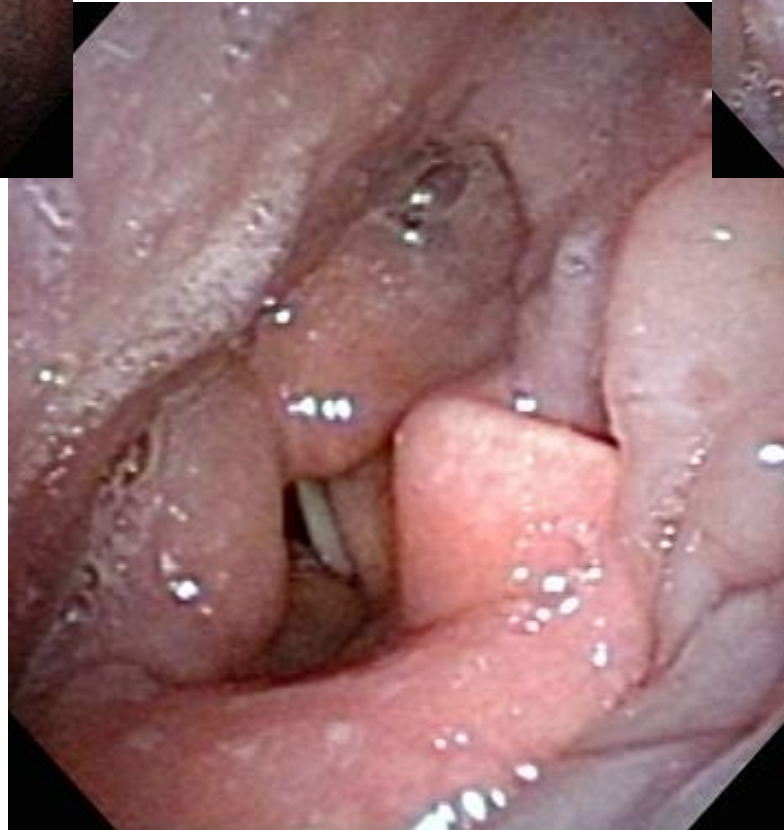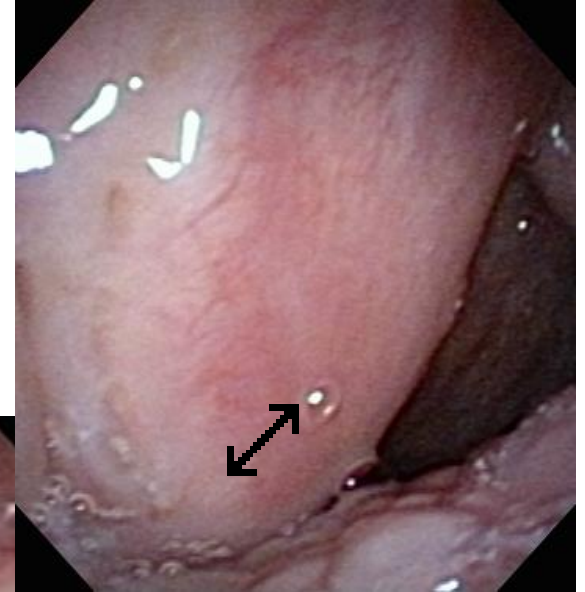
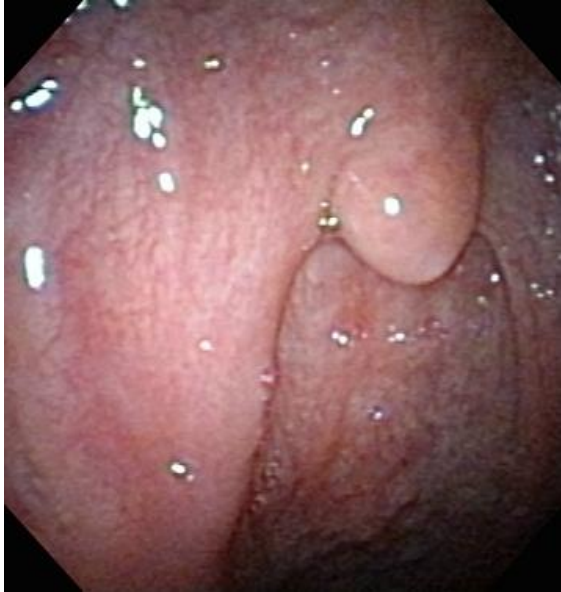2013 10 24

40490

62歳 女性 嚥下痛 強 発熱38.1°Cあり  
右扁桃炎からの波及

右扁桃周囲膿瘍と  
急性喉頭蓋炎との  
合併例

52歳女性

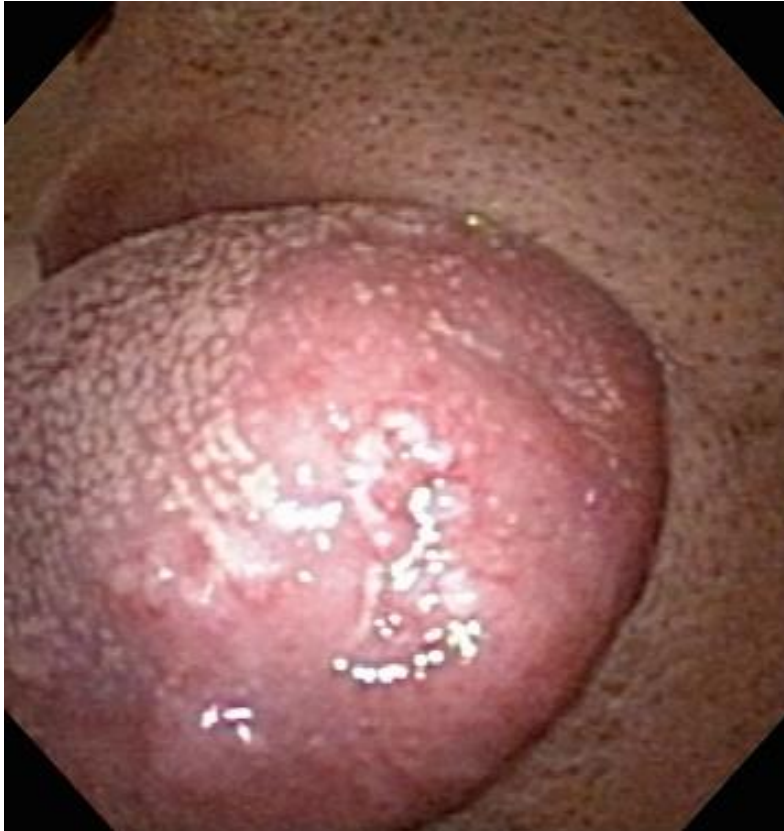

心療内科でレキソタン、  
デプロメール内服中  
内科でジェニナックを  
5日分処方されるも  
軽快せず

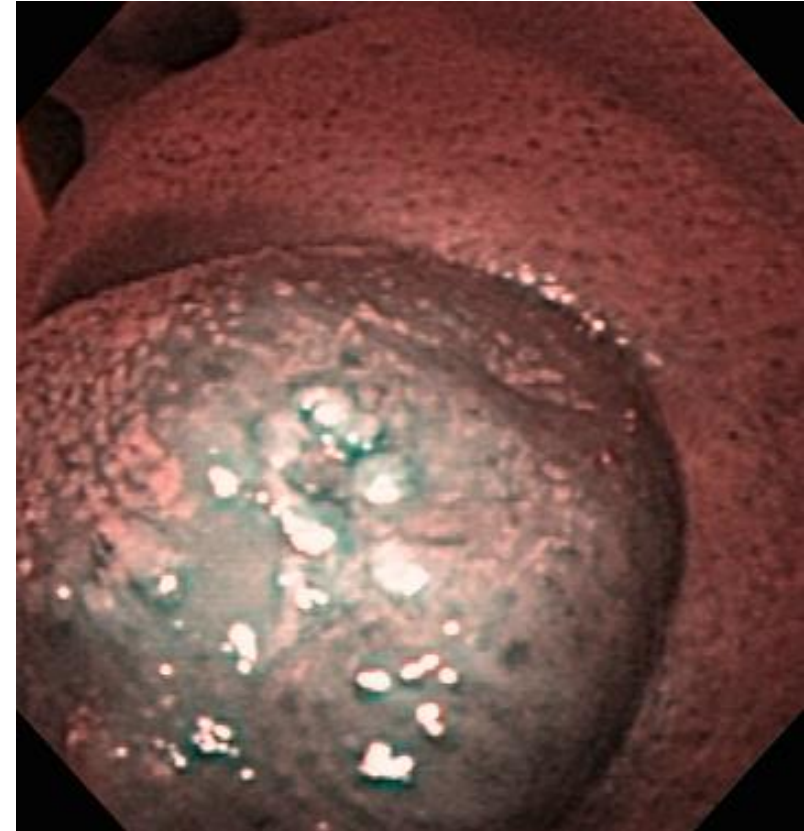
体温36.6℃ 嚥下  
困難、嘔声と喘鳴あり



# 舌癌 T2M0N0



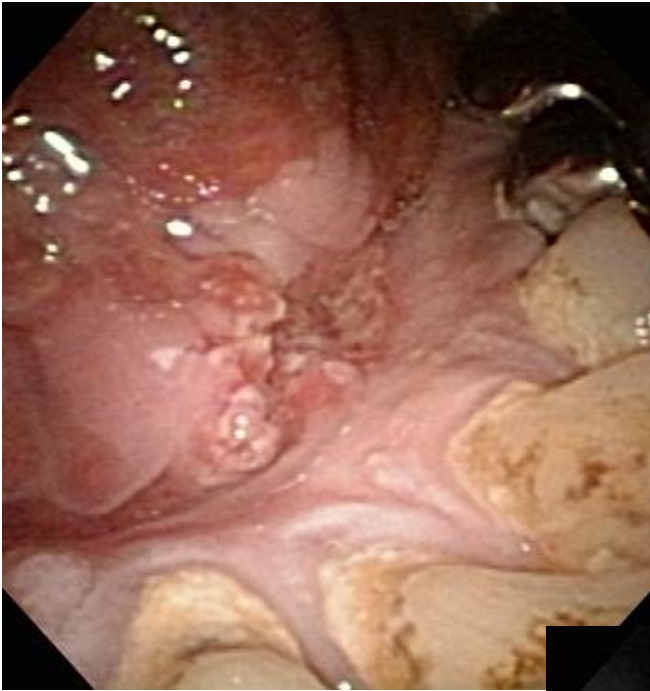20090106



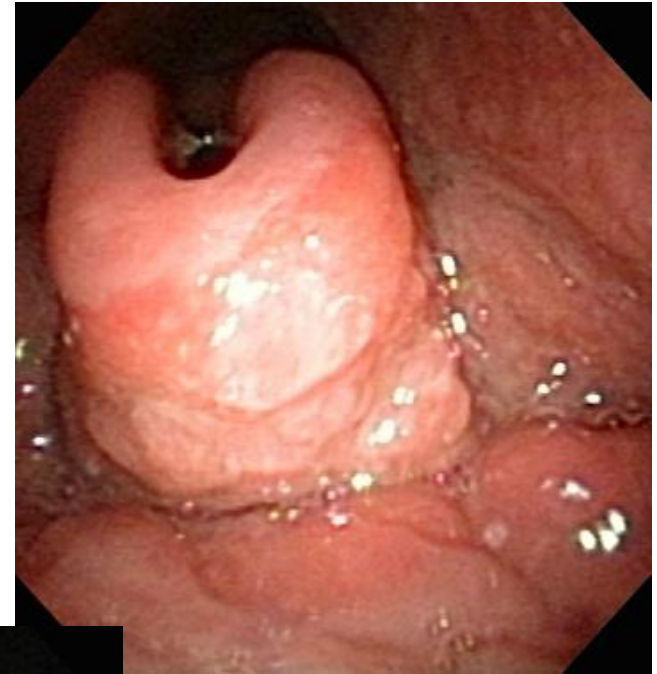59歳 男性 長年歯牙が当たって生じたもの



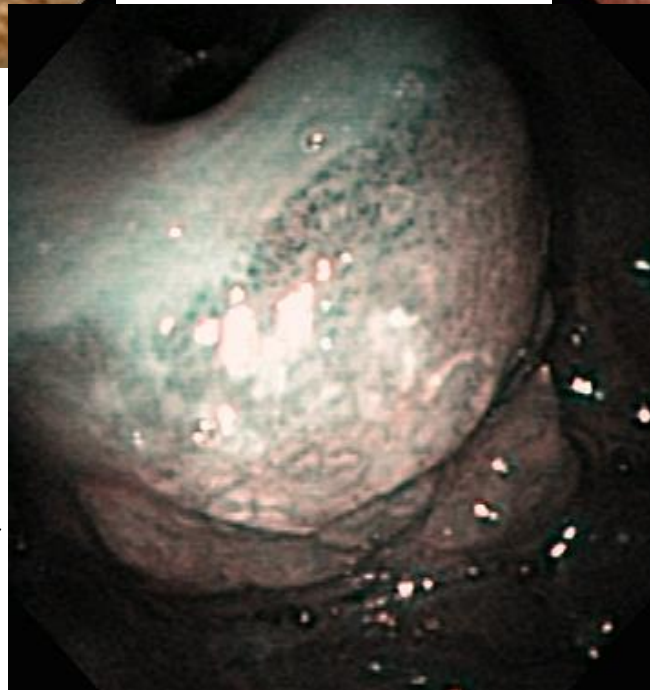
口内痛で  
受診した  
二重癌の  
一例



左口腔底癌

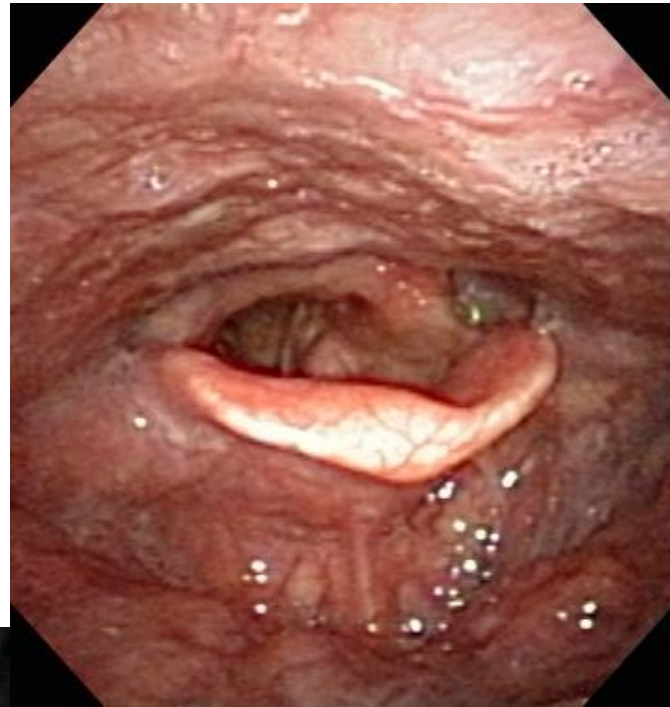

中咽頭癌

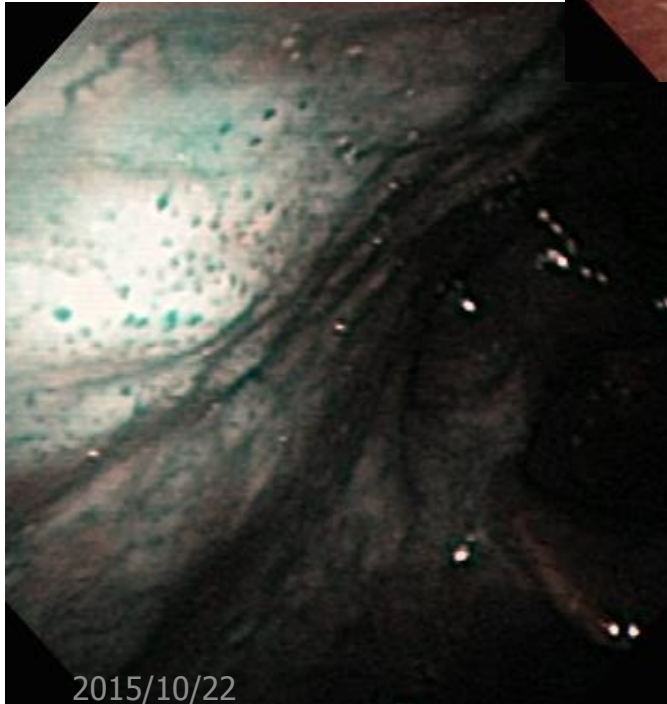


中咽頭NBI画像

# 中咽頭癌

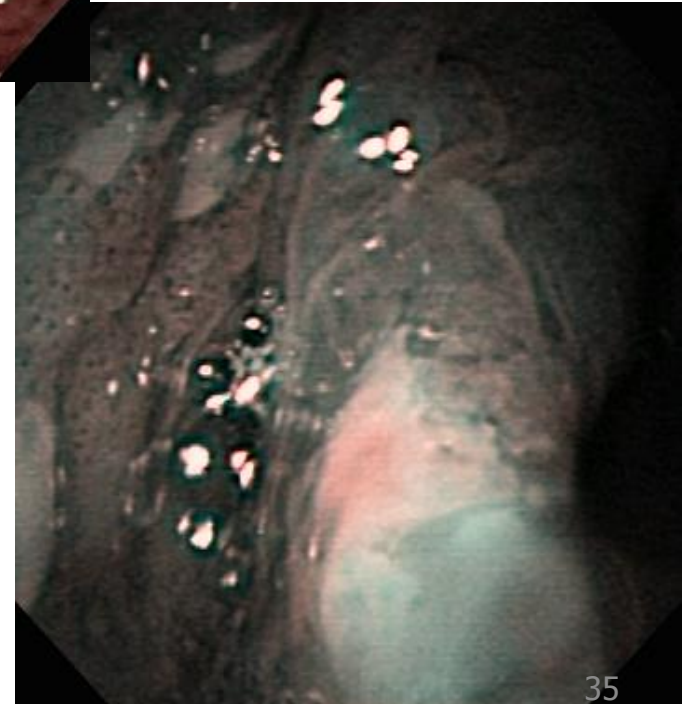


20090212



2015/10/22

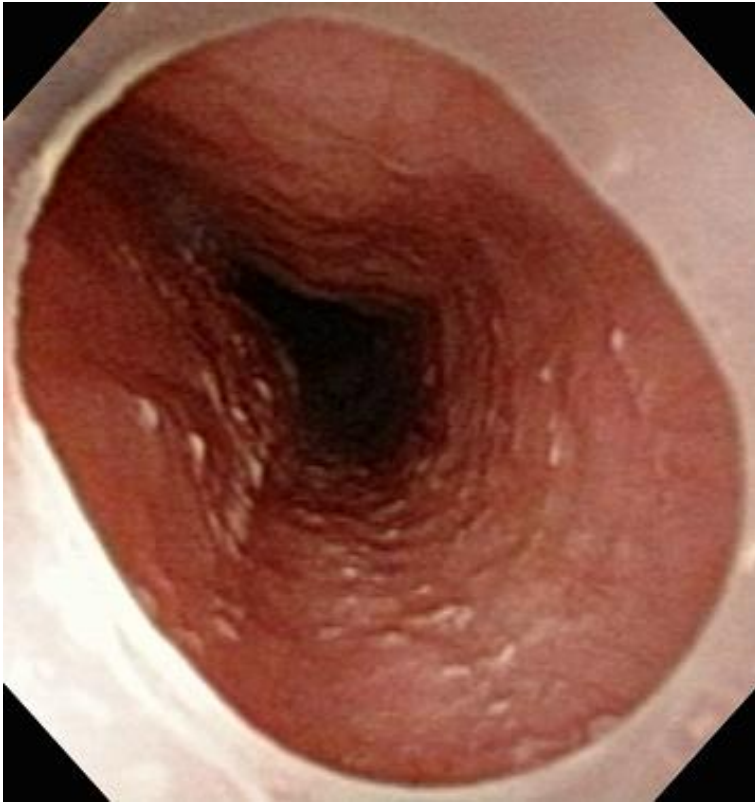NBI画像



榊原耳鼻咽喉科クリニック

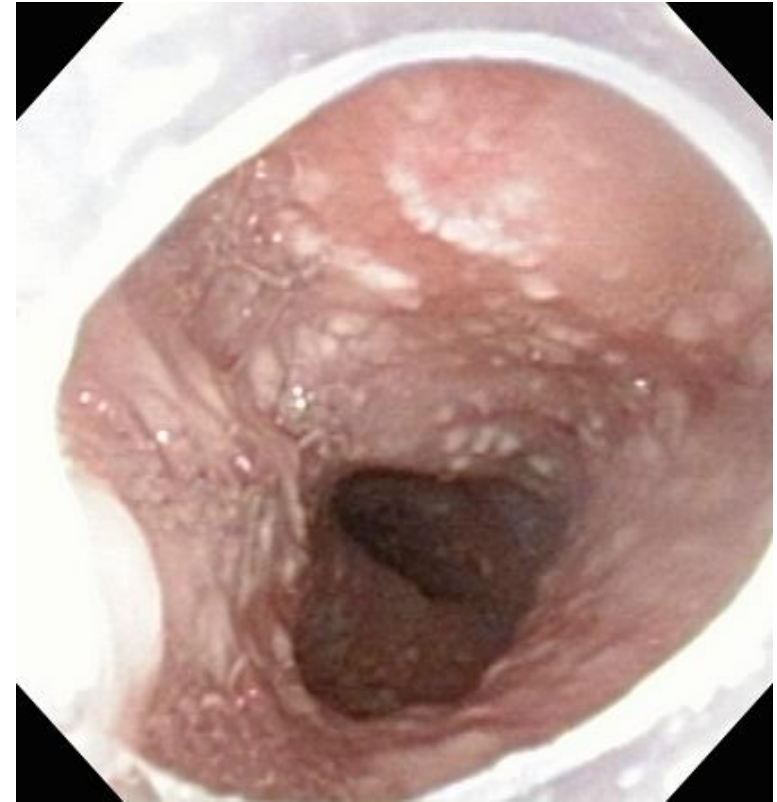35

# 食道真菌症



20100330 32808

**33歳女性 食道ヘルニアを  
他院で指摘**



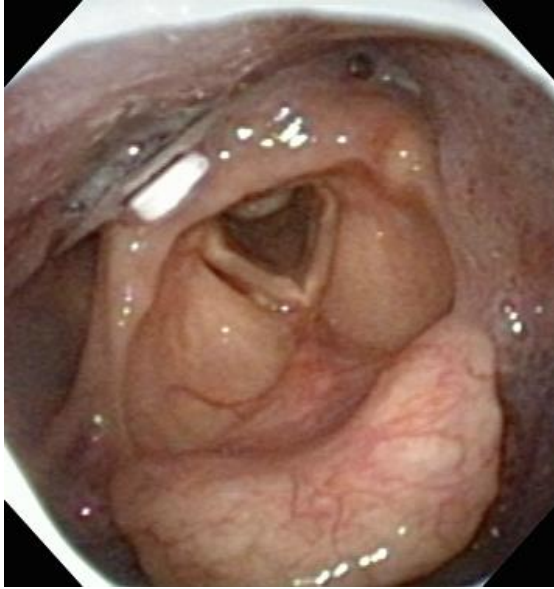20080730 29562

**69歳男性 DM、逆流性食道炎、  
脳梗塞、左反回神経麻痺等を合併**

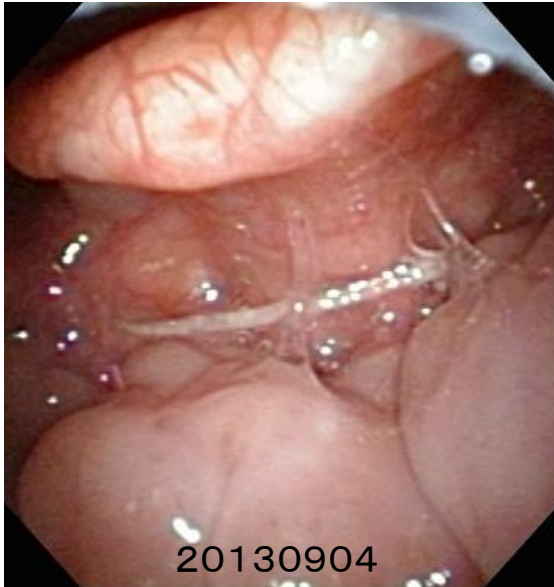

## 下咽頭異物

91歳女性  
PTPを飲んだと自己申告  
内視鏡下に摘出

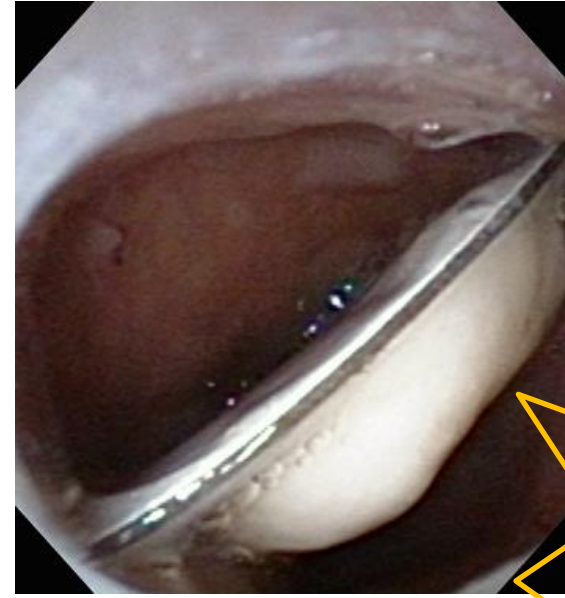


84歳女性  
喉頭蓋谷にサバ魚骨  
内視鏡下に摘出



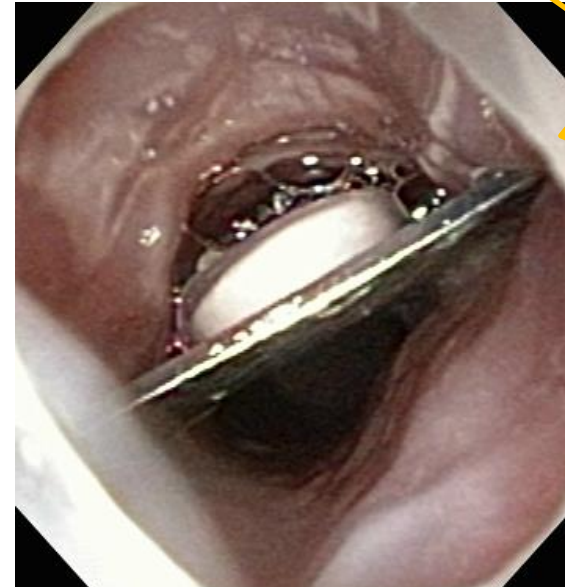## 胸部食道内異物

91歳男性  
PTPを飲んだと自己申告  
疼痛なし

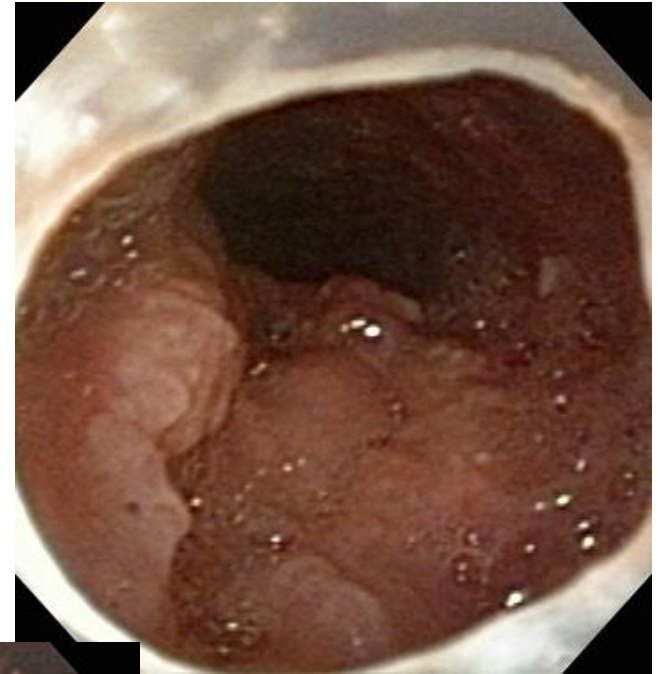
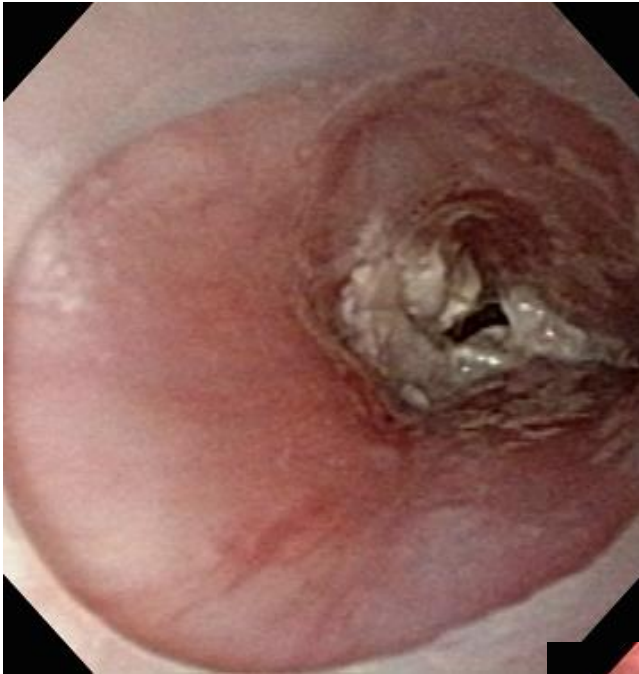
PTP異物は多種の薬を掌に乗せて一度に飲み込む場合に誤嚥しやすい

74歳女性  
PTPは絶対飲んでいないと主張



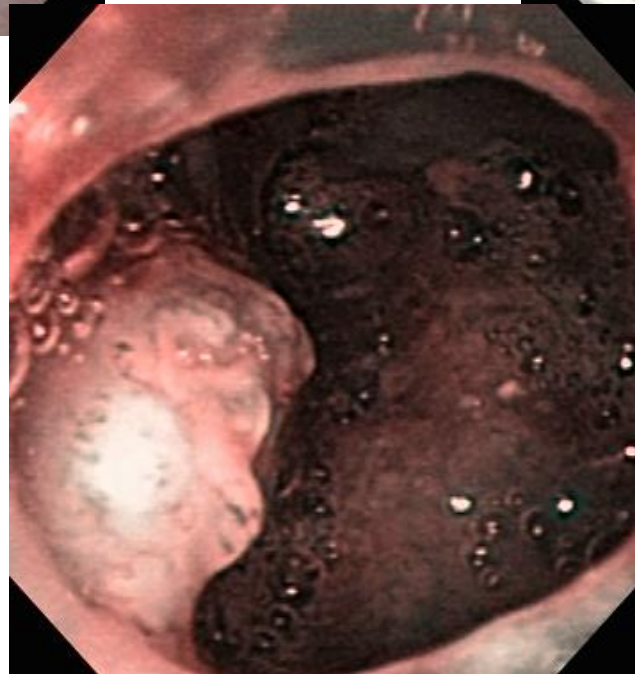口内痛と血痰  
で受診した  
胸部食道癌



77歳男性

大動脈弓レベルに  
全周性に腫瘍

左反回神経麻痺合併

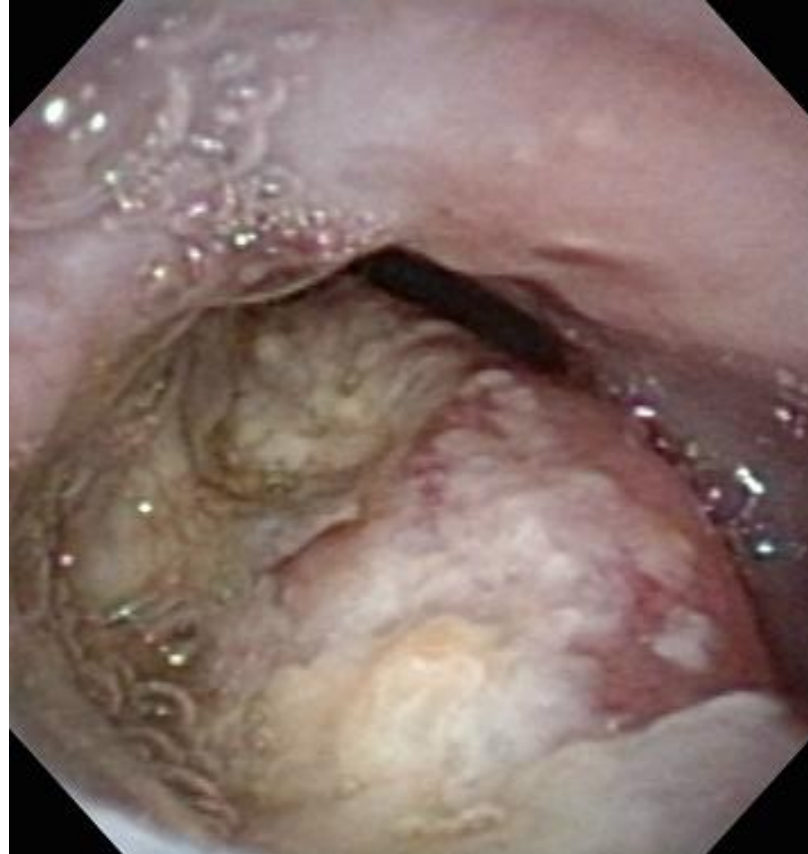



# 通過障害のある胸部食道腫瘍

69歳男性

内科医からの  
紹介で受  
診



大動脈近旁に  
**tumor**あり  
その口側に  
2カ所 **Skip**  
**lesion**

20130822

## 症例： 70歳男性 主訴：嗄声

初診の2日前より嗄声あり。1ヶ月前にも1日だけあった。食物や薬がのどに残る感じあり。むせることもあり。4年前まで喫煙1日60本。

既往歴：4年前下肢人工血管手術でワーファリン内服中

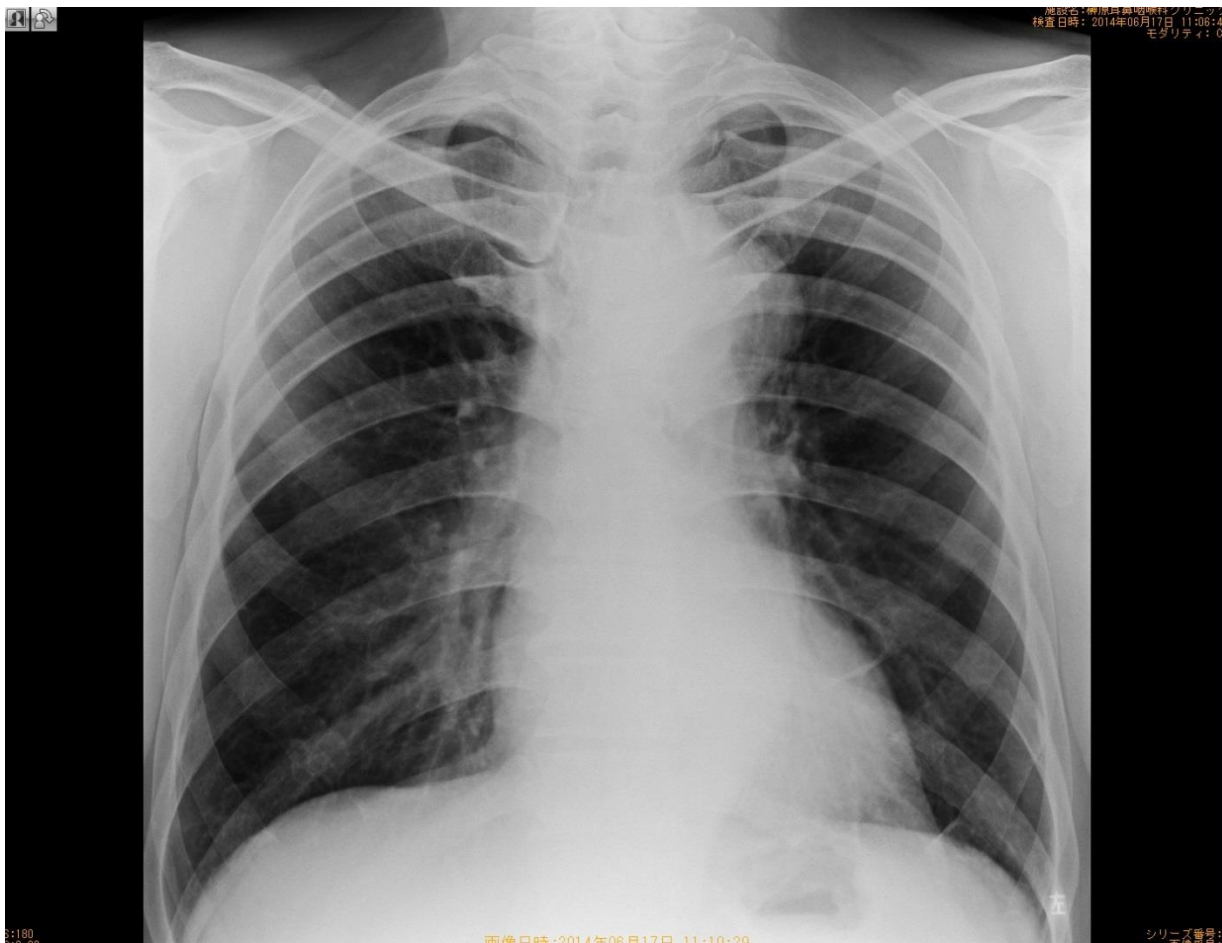
耳・鼻・咽頭：正常

喉頭：両側声帯萎縮と左声帯可動性やや不良

頸部エコー：甲状腺正常、左総頸動脈にプラーク

食道内視鏡検査：第二狭窄部までは腫瘍性病変なし

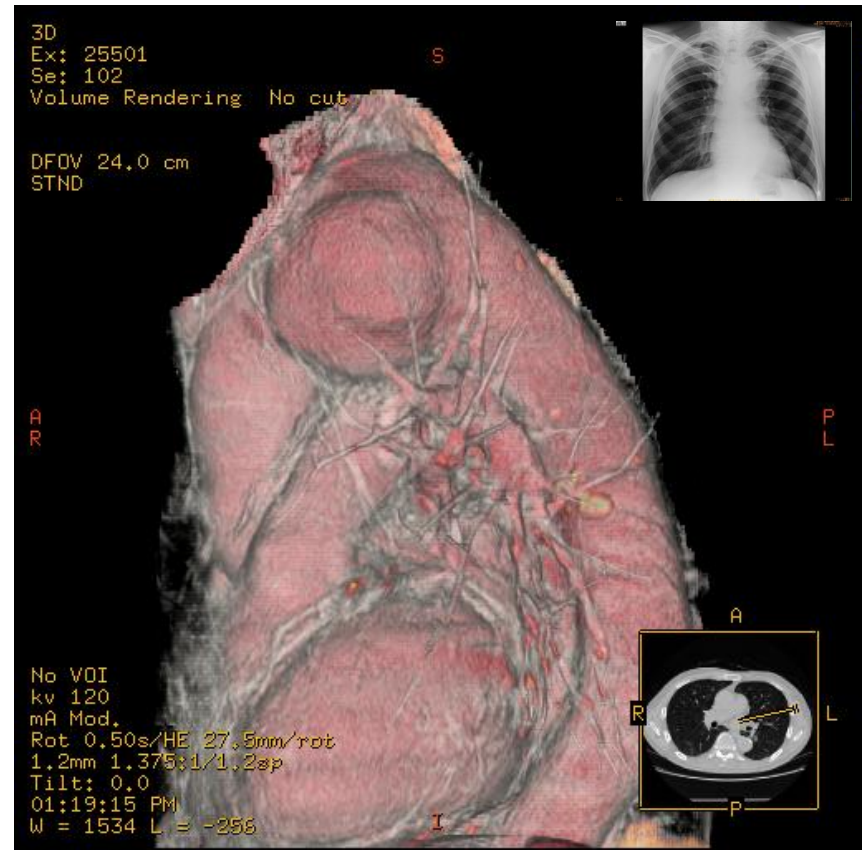
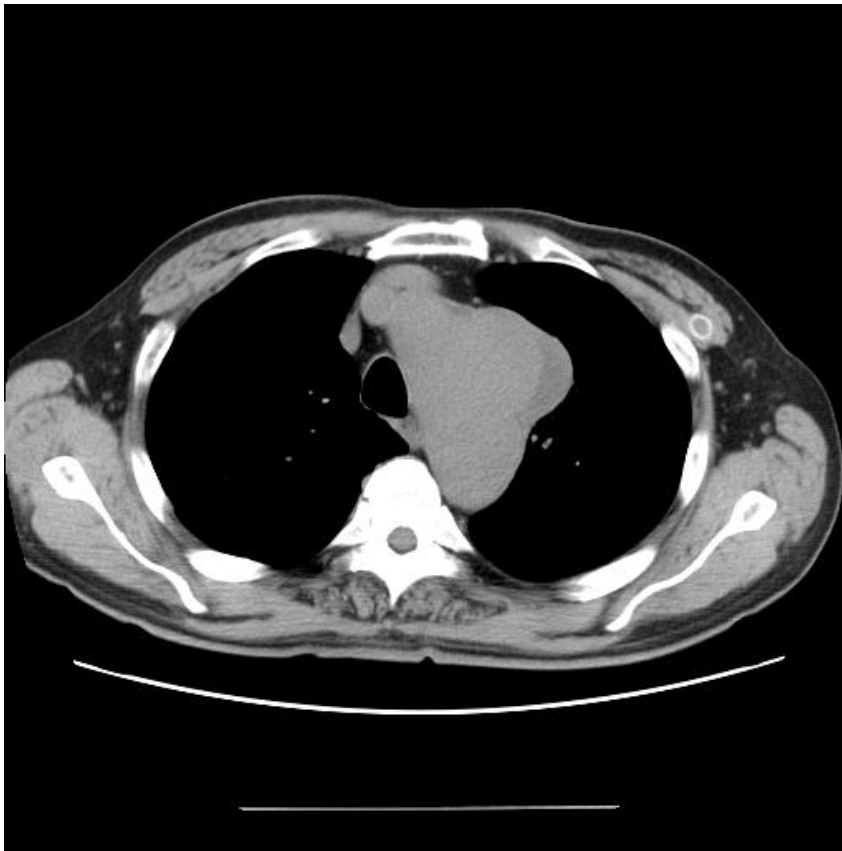
# 初診時の胸部単純X線



大動脈弓近傍の縦隔腫脹、気管が右方へ偏位→縦隔腫瘍？

# 大動脈瘤！

国循にて開胸弓部全置換手術、後遺症なし  
診断の遅れが重大な結果をもたらした可能性も





次に耳鼻咽喉科外来で診察実習と内視鏡実習を行います。

おわり

